Prédisposition aux cancers dans les malformations pulmonaires

Christophe Delacourt
Pneumologie Pédiatrique, Necker

Necker
ENFANTS MALADES
HÔPITAL UNIVERSITAIRE

Université Paris Cité

Malformations pulmonaires et Cancer : une association d'abord basée sur des cas cliniques

Méta-analyse, sans limitation âge ou date, des associations malformations-cancer. 168 patients issus de 134 études

76 enfants < 15 ans

- Tumeurs : 32 PPB, 13 RMS, 21 BAC, 10 autres
- Malformations : 37 CCAM (dont 23 type I), 6 KB, 2 séquestrations EL, 2 emphysèmes congénitaux, 6 "hamartomes kystiques"

92 adultes ≥ 15 ans

- Tumeurs : 20 BAC, 20 AC, 31 autres carcinomes, 7 carcinoides, 14 autres
- Malformations : 25 KB, 21 CCAM (dont 18 type I), 15 sequestrations IL, 5 ELS, 10 emphysèmes congénitaux

Casagrande et al. Journal of Thoracic Oncology 2016

Des cas rapportés pas toujours crédibles …

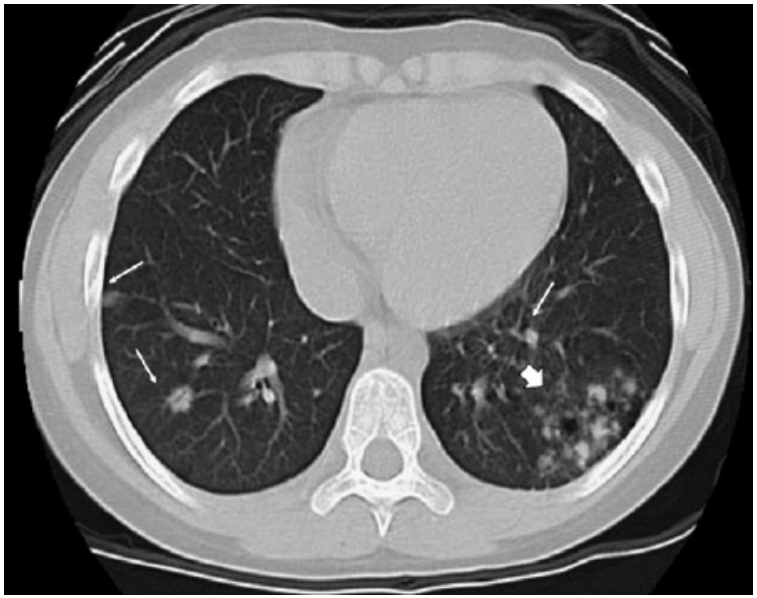

Type CPAM 1 (?) + CBA KRAS+
(Summers, 2010)

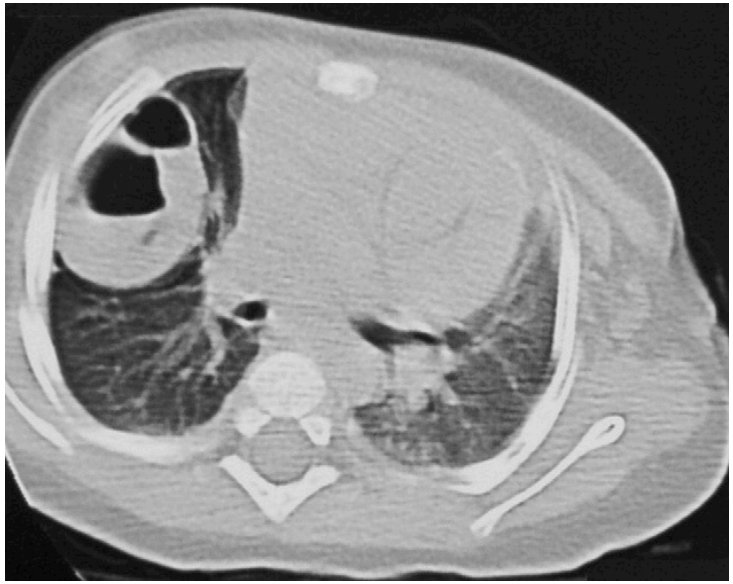

KB (?) + PPB : en fait « congenital cyst »
découvert à 8 mois et PPB II à 22 mois :
PPB d'emblée probable (Libretti, 2008)

Analyse des cancers pulmonaires de l'adulte avec image kystique

Analyse rétrospective des 2954 patients (2010-2014) avec nouveau diagnostic de cancer pulmonaire non à petites cellules (Boston). Total de 34801 scanners.

- 30 patients (1%) avec une image kystique à un moment de leur évolution (176 scanners)
- 12 patients avec scanner disponible avant l'apparition de l'image kystique : 6 nodules et 6 sans lésion visible
- Evolution de l'image kystique sur scanners répétés : passage de uniloculé à multiloculé, augmentation de taille ou de l'épaisseur pariétale
- Délai médian entre 1ère identification de l'image kystique et diagnostic de cancer : 25.5 mois (IQR, 10.8 to 45.3 mo)

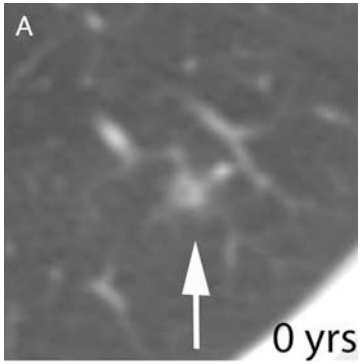

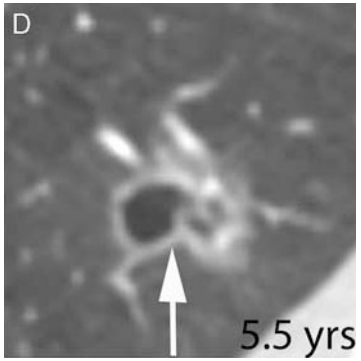

Analyse histologique : 4 mécanismes à l'origine d'aspect kystique :

- Mécanisme de trapping par obstruction des voies aériennes distales (8/21)
- Croissance lépidique d'AC, associée à destruction des parois alvéolaires par emphysème (6/21)
- Kystisation tumorale, sans nécrose associée (défaut de vascularisation) (4/21)
- Croissance tumorale le long de paroi de kyste pré-existant (3/21)

Fintelmann et al. J Thorac Imaging 2017

Malformations pulmonaires congénitales et cancer : nouveau paradigme apporté par le diagnostic prénatal

Cohorte retrospective de 521 lesions pulmonaires primitives opérées dans 11 centres USA (2009-2016)

PRENATAL

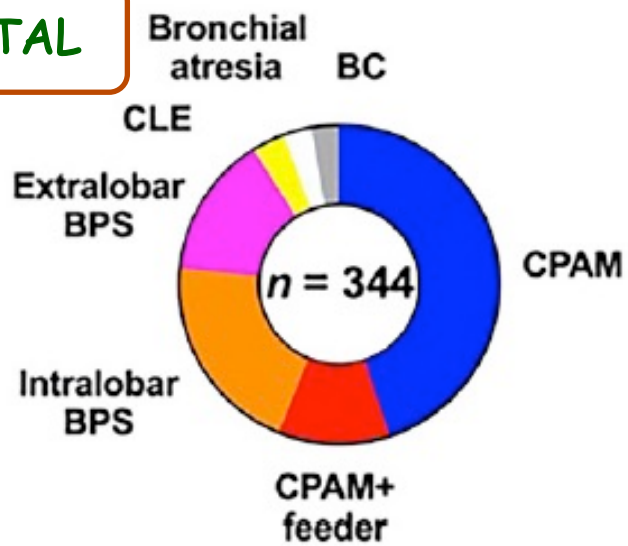

Aucune lésion maligne dans les cas de diagnostic prénatal
Âge médian : 6,1 mois

POSTNATAL

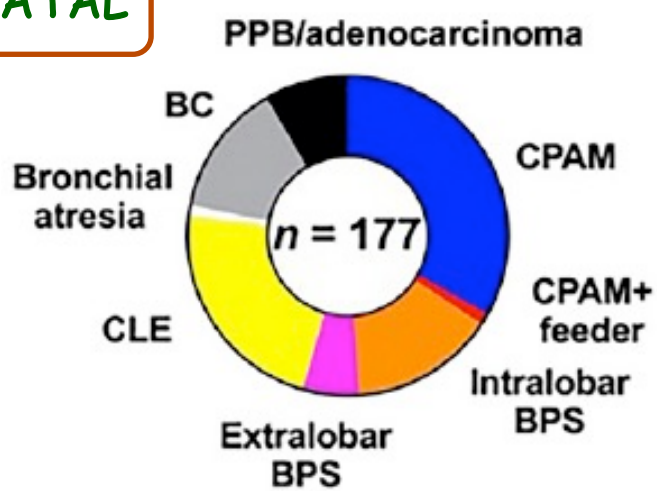

11 PPB I (6%) ; 3 PPB II/III (2%) ; 1 AC (<1%)
Malignité : 0 vascul. syst. (vs 23%), 13% bilatéral (vs <1%), 7 DICER+/7 testés
Âge médian : 20,7 mois

Kunisaki et al. Pediatrics 2021

Les images kystiques ne sont pas toujours « développementales »

Le piège des pleuropneumoblastomes kystiques

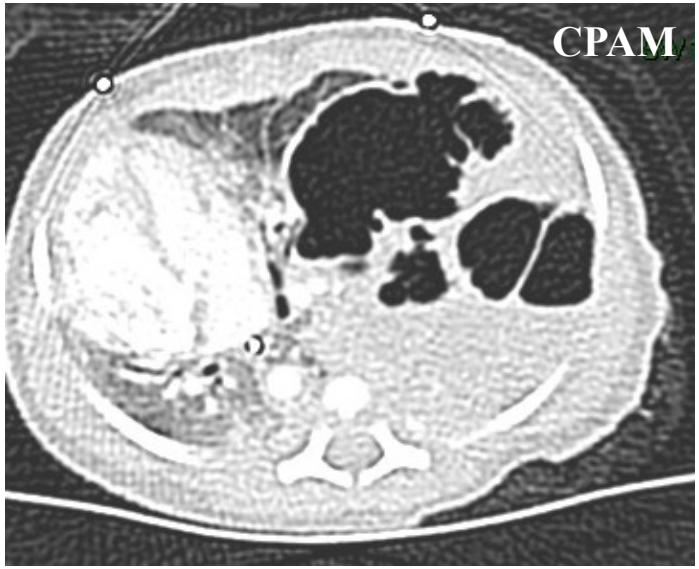

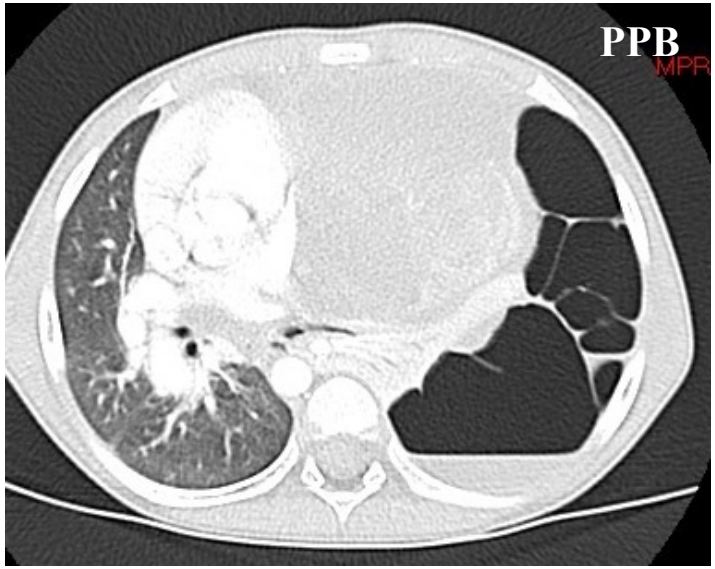

Forte ressemblance phénotypique MAIS :

- 2 entités différentes
- Marqueurs moléculaires différents
- Association à mutations germinales DICER1

→ Exérèse chirurgicale au moindre doute

CPAM vs PPB : différences phénotypiques

112 cas de PPBI du registre international, comparés à 103 cas de CPAM

	CPAM (n = 103)	PPB (n = 112)	p
Male	54/103	66/112	0.4
Age at presentation in lesions not detected prenatally (months)	Median 48 (IQR 1–72)	Median 11.5 (IQR 4–24)	0.1[b]
Prenatal detection	86/103	6/112	<0.0001
Absence of symptoms	70/103	23/110	<0.0001
Hyperinflated region[a]	39/98	9/111	<0.0001
Absence of pneumothorax[a]	8/97	27/111	0.003
Unilateral (vs bilateral) abnormality[a]	94/98	94/111	0.01
Unilobar (vs multilobar) abnormality on one side[a]	90/98	93/111	0.1
Solid component on CT	30/96	5/90	<0.0001
Systemic feeding vessel on CT	24/97	0/92	<0.0001
No mediastinal shift[a]	69/97	77/111	0.9
Multilocular cyst on CT	67/88	73/89	0.4
Simple (vs complex) cyst on CT	68/82	22/89	<0.0001
Size of largest cyst (mm)	Median 18 (IQR 12.5–40); n = 63	Median 50 (IQR 33–70); n = 57	<0.0001[b]
DICER1 gene mutation negative	1/1	8/24	0.36

Feinberg et al. J Pediatr Surg 2016;51:33

Expression FGF10/FGFR2b différencie CPAM des PPB I

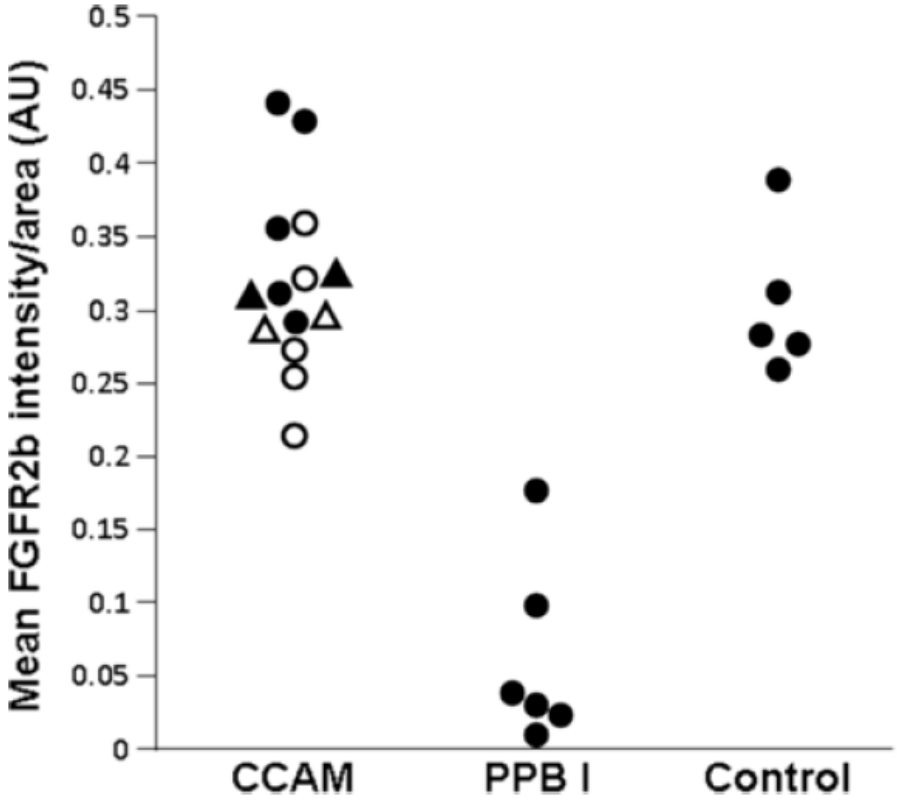

Control

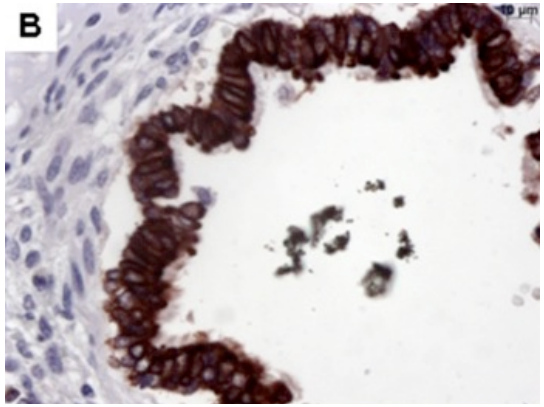

CCAM

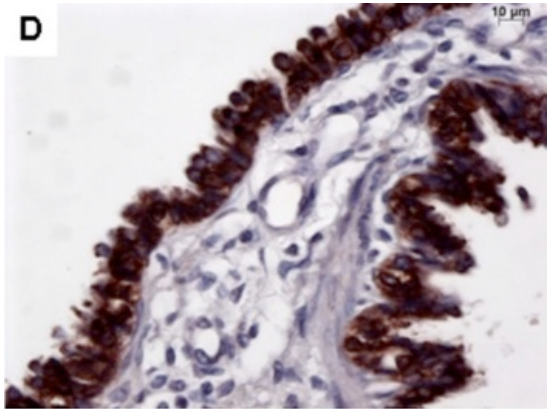

PPB I

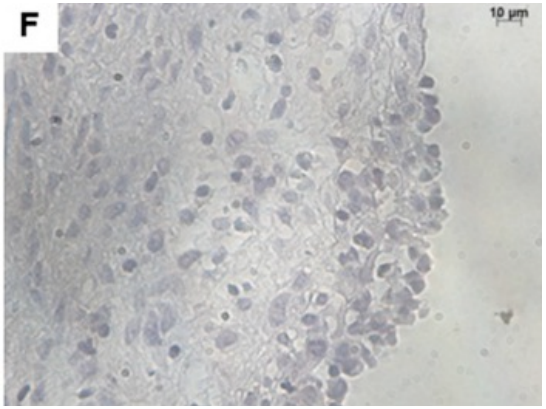

Lezmi et al. Orphan J Rare Dis 2013

PPB : Important de l'évoquer au stade kystique

350 cas de PPB, confirmés par le registre international

Âge au diagnostic

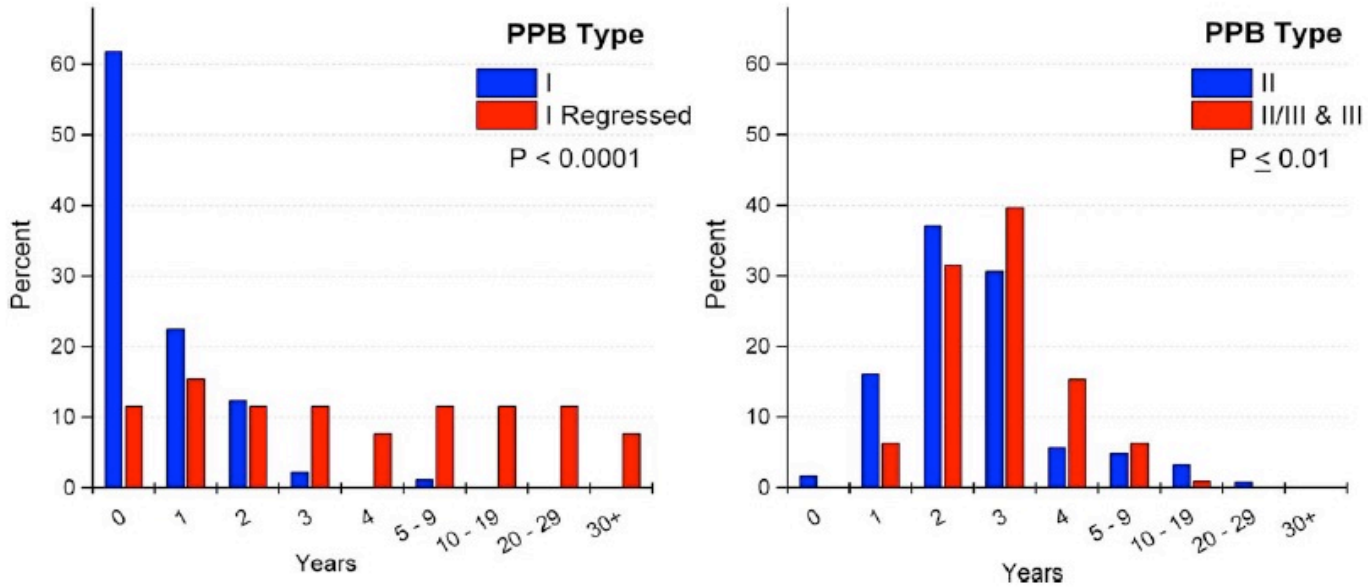

Survie globale

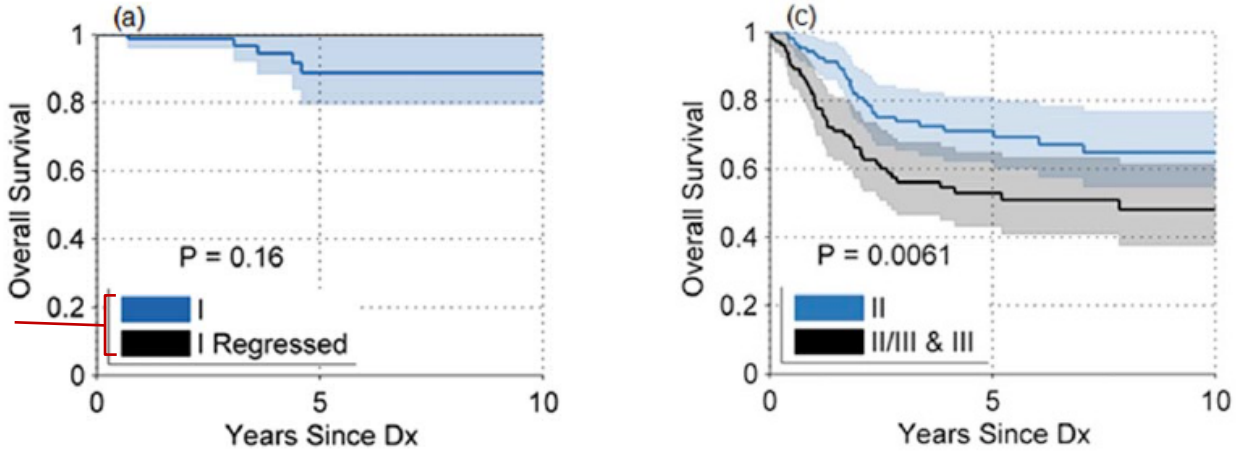

11 progression vers PPB II ou III (âge médian 23 mois) dont 5 décès

Messinger et al. Cancer 2015

Malformations kystiques, îlots mucineux, et prédisposition aux adénocarcinomes mucineux

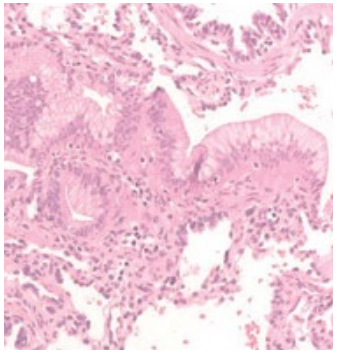

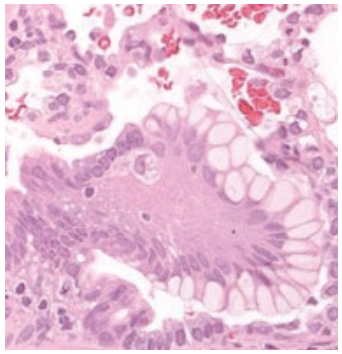

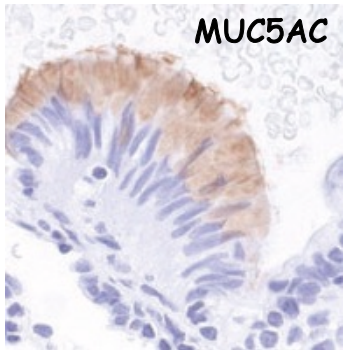

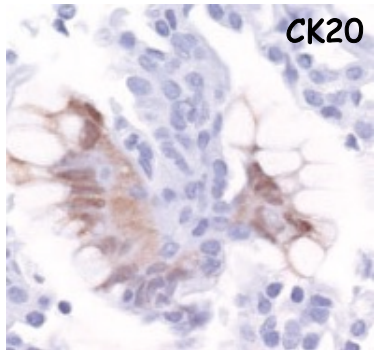

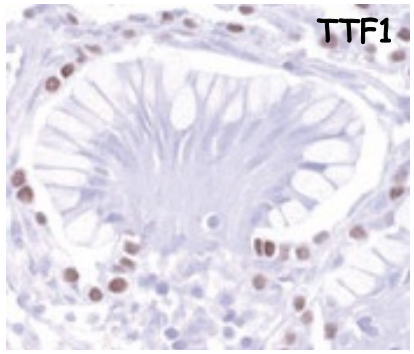

Analyse histologique de 41 CPAM :

5/19 CPAM 1 avec îlots mucineux

0/16 CPAM 2 et 0/6 formes fetales (CPAM 3)

Tous les îlots mucineux sont KRAS +

Rossi et al. Histopathology 2012

Ilots mucineux : cas cliniques et potentiel tumoral

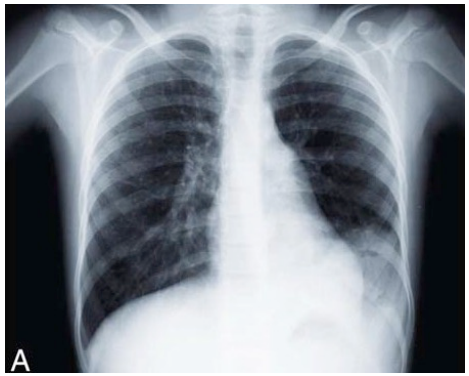

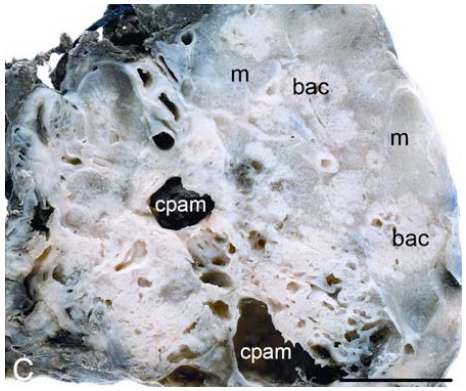

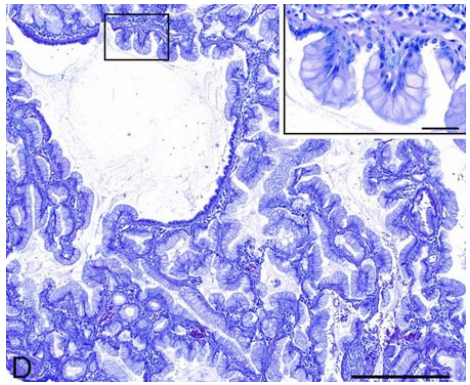

Garçon de 8 ans avec épisodes récurrents infectieux depuis âge de 2 ans. Lobectomie inf Gche. Diagnostic histologique de CPAM + très nombreux îlots mucineux. Pas de traitement complémentaire. Métastases pulmonaires 2 ans plus tard. Décès. (Ramos, 2007)

Age at First CPAM Surgery	CPAM Type	Initial Surgery	Age at Met (y)	Chemotherapy	Follow-up (Time After Met)
1 d	Type I	RU lobectomy (residual CPAM in RLL)	11	None	NA
2 mo	Type I	Partial LU lobectomy	19	Yes (unspecified)	DOD (4 y)
6 y	Type I	LL lobectomy	6	Recurrence treated with gefitinib	DOD (15 y)
6 y	Type I	LL lobe wedge resection	6	None	AWD (7 y)
8 y	Type I	LL lobectomy	10	Unknown	DOD (3.5 y)
8 y	Type I	LL lobectomy	8	6 rounds carboplatin and paclitaxel	AWD (6 mo)
None	*	None	15	None	NA

Cas clinique d'AC mucineux métastatiques chez enfants avec CPAM + îlots mucineux

(Nelson et al. Am J Surg Pathol 2020)

Ilots mucineux : cas cliniques et potentiel tumoral

Relecture (3 anatomopathologistes) de 37 cas adénocarcinome mucineux + CPAM sur période de 34 ans. Age moyen = 20,3 ans (n=22 <18 ans)

Features	Intracystic (N = 5)	Intracystic/ extracystic (N = 15)	Extracystic (N = 17)	P-value
CPAM type (n)				
1	5	15	13	0.071
2	0	0	4	

10/11 des tissus testés pour KRAS sont positifs (exon 2 G12V mutations [n=4], exon 2 G12D mutations [n=6])

Devenir :

- 15 sans données disponibles pour le suivi.
- 14 « alive free of disease »
- 4 pathologie résiduelle/récurrence (3 après chirurgie infra-lobectomie)
- 2 décès directement imputables à la tumeur

Chang et al. Histopathology 2021;78:434

Mucinous Cell Clusters in Infantile Congenital Pulmonary Airway Malformations Mimic Adult Mucinous Adenocarcinoma But Are Not Associated With Poor Outcomes When Appropriately Resected

Relecture de 43 enfants avec CPAM + îlots mucineux et comparaison avec 10 adultes avec AC mucineux

Nombreuses analogies histologiques

Index prolifératif globalement plus élevé chez l'enfant

35 enfants avec suivi médian de 21 mois (1 mois-13 ans) : pas de récurrence (mais seulement 3 enfants avec scanner de contrôle 18-27 mois)

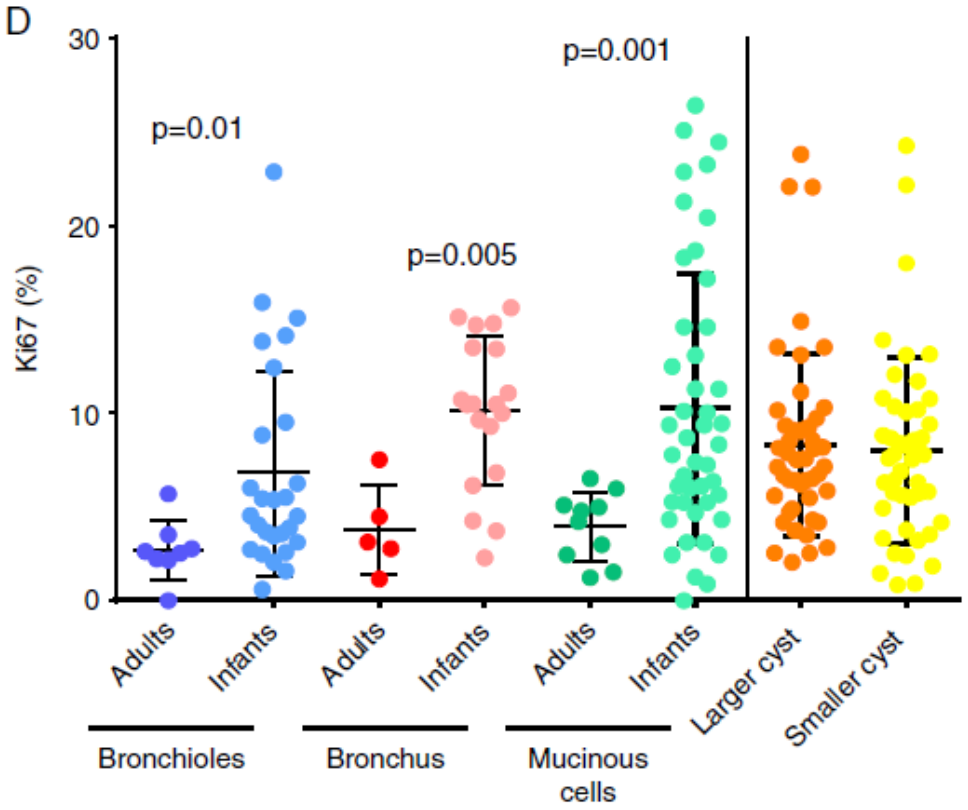

Nelson et al. Am J Surg Pathol 2020;44:1118-1129

CPAM, Ilots mucineux et mutations KRAS

Séquençage de 23 tissus CPAM, avec (n=11) ou sans (n=12) prolifération mucineuse.

Parmi les 40 gènes séquencés, seules mutations KRAS identifiées

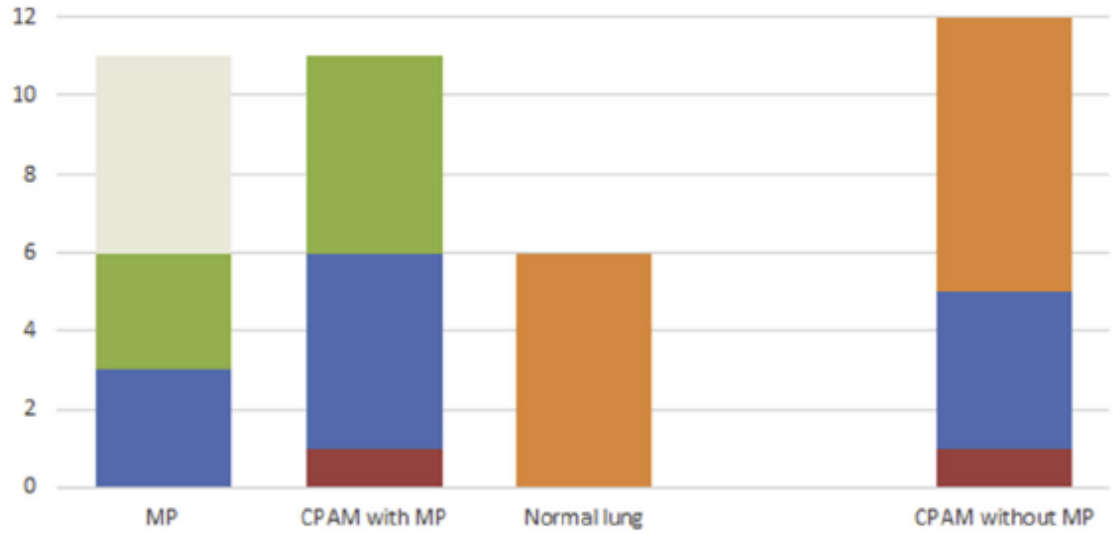

	Samples with MP (N=11)			Samples without MP (N=12)
	MP	*CPAM **	*Normal lung †*	*CPAM*
G12D	3 (27%)	5 (46%)	0	4 (33%)
G12V	3 (27%)	5 (46%)	0	0
G12R	0	1 (8%)	0	1 (8%)
Wildtype	0	0	6 (100%)	7 (58%)
Not enough material	5 (46%)	0	0	0

Hermelijn et al. Human Pathology 2020

Cohorte MALFPULM : Recherche prospective de mutations

Cohorte prospective nationale. Inclusion par 35 CPDPN pendant 3 ans (2015-18) de 436 diagnostics prénataux de malformation pulmonaire congénitale. Suivi pendant 2 ans post-nataux. Analyse mutations sur pièces opératoires (Oncogénétique, H. Blons, Hôp. Georges Pompidou) par panel de 22 gènes (seuil de sensibilité : $3x10^{-3}$ pour mutation ponctuelle)

426 naissances vivantes → 285 chirurgies < 2 ans → Analyse effective des mutations dans 195 tissus

	Gène	Mutation	Ratio allélique (%)
18 tissus mutés (9%)	KRAS (n=17)	p.Gly12Asp (n=12) p.Gly12Val (n=3) p.Gly12Arg (n=1) p.Gly12Cys (n=1)	moy. 15,4 (4-33) 3, 4, 20 27 17
	FGFR2 (n=1)	p.Cys382Arg	34

Garinet et al. Am J Respir Crit Care Med 2022

Phénotype malformatif et mutation oncogène

Cohorte MALFPULM. Collection prospective de 200 tissus chirurgicaux. 18 tissus mutés sur 195 analysés (17 KRAS et 1 FGFR2).

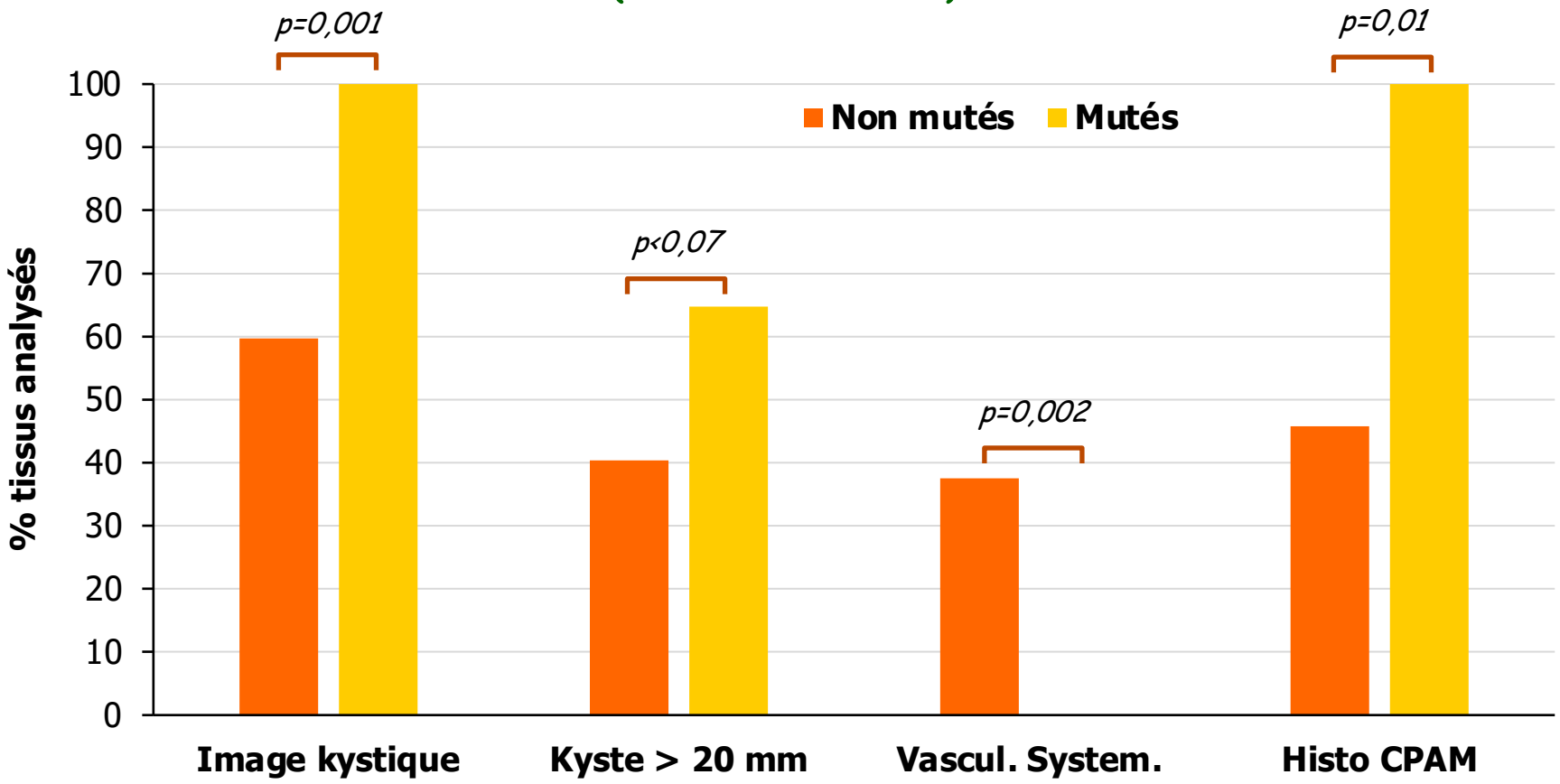

Garinet et al. Am J Respir Crit Care Med 2022

Phénotype malformatif et mutation oncogène

Cohorte MALFPULM. Collection prospective de 200 tissus chirurgicaux. 18 tissus mutés sur 195 analysés (17 KRAS et 1 FGFR2).

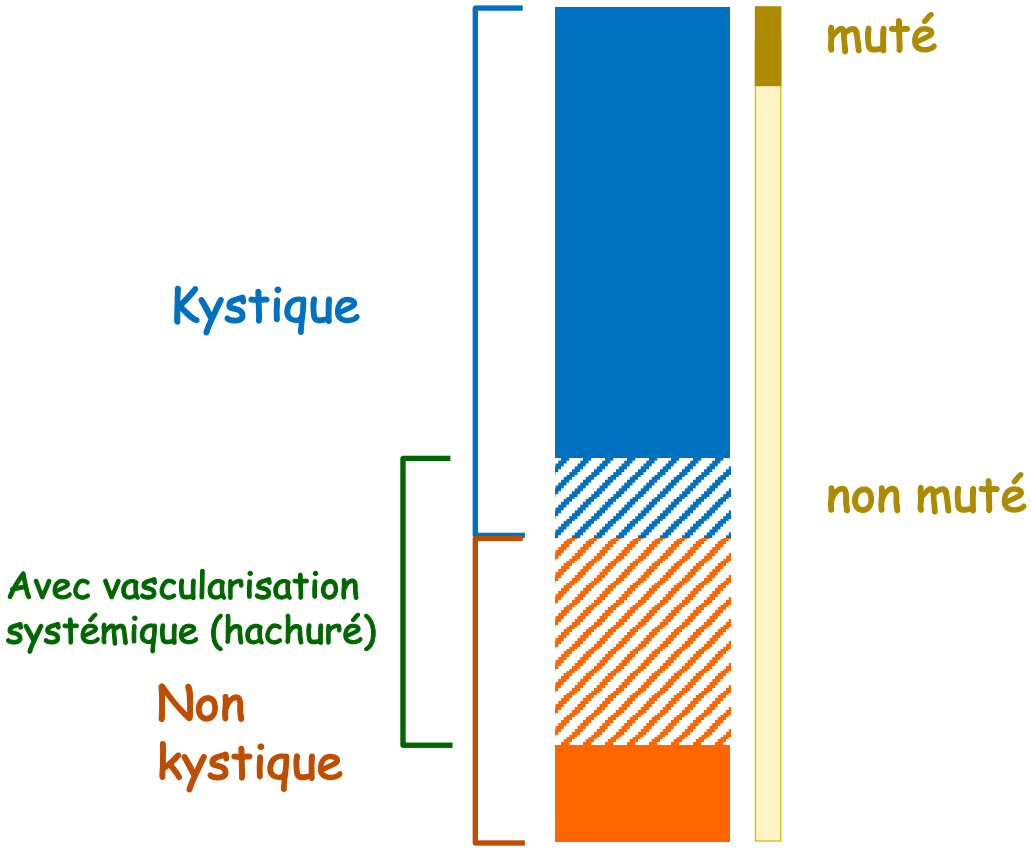

Prévalence mutation oncogène :

9% de l'ensemble des malformations

15% des malformations kystiques

17% des malformations kystiques sans vascularisation systémique

Garinet et al. Am J Respir Crit Care Med 2022

Particularités histologiques des tissus mutés

Cohorte MALFPULM. 18 tissus mutés sur 195 analysés. Relecture histologique standardisée (grille pré-établie par 4 anatomopathologistes de 3 centres) et comparaison à 15 tissus non mutés.

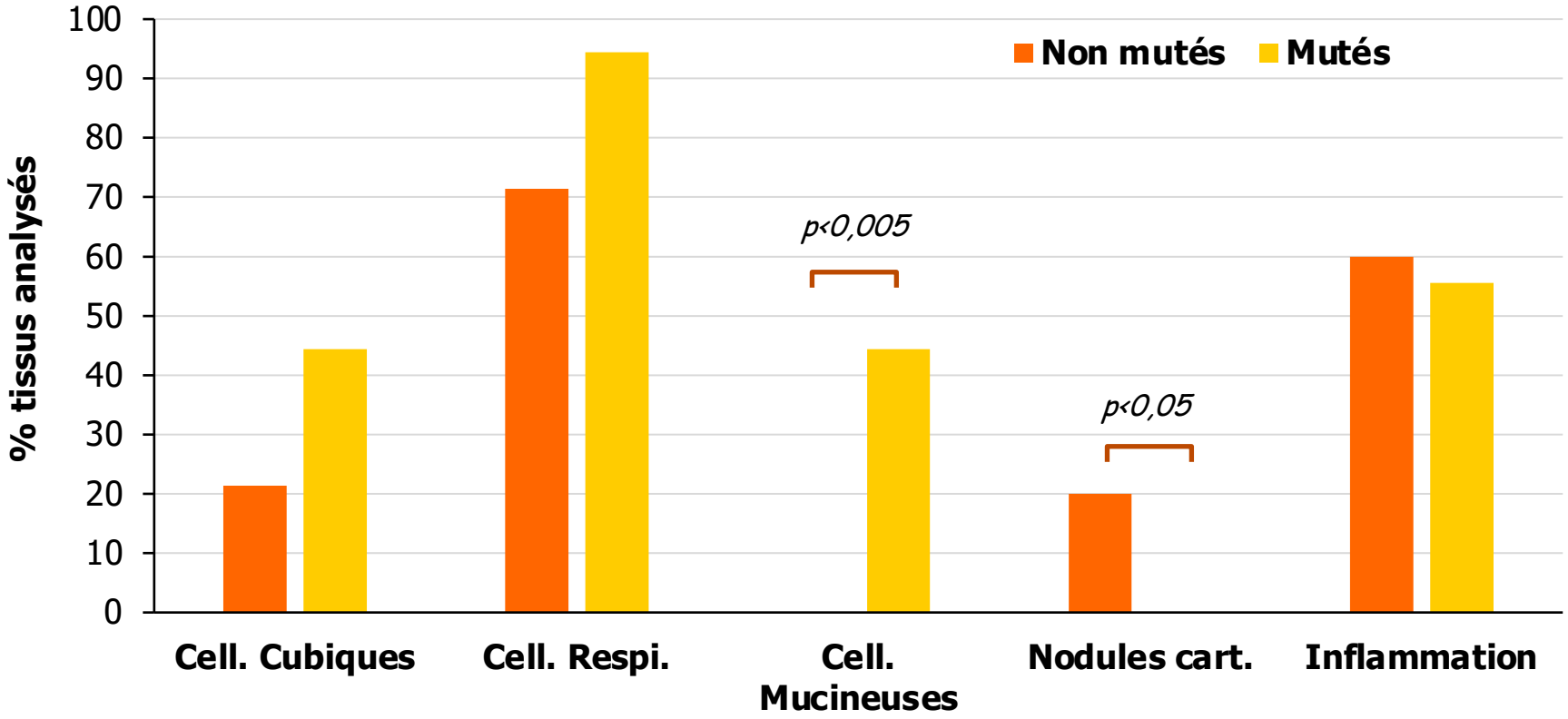

Garinet et al. Am J Respir Crit Care Med 2022

Malformations mutées : une histoire naturelle particulière

Cohorte MALFPULM. Collection prospective de 200 tissus chirurgicaux. 18 tissus mutés sur 195 analysés (17 KRAS et 1 FGFR2).

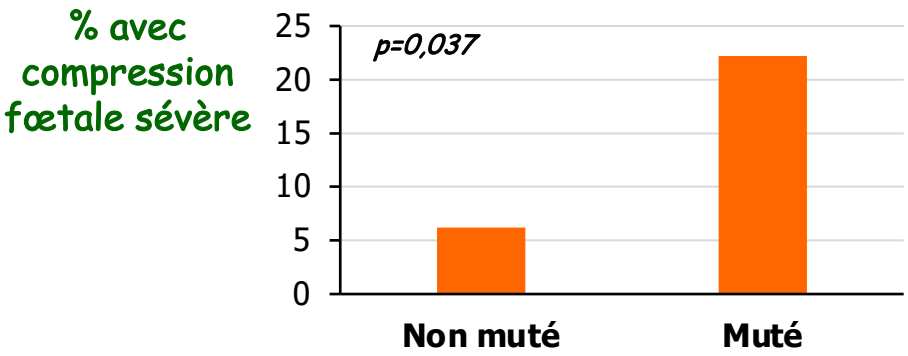

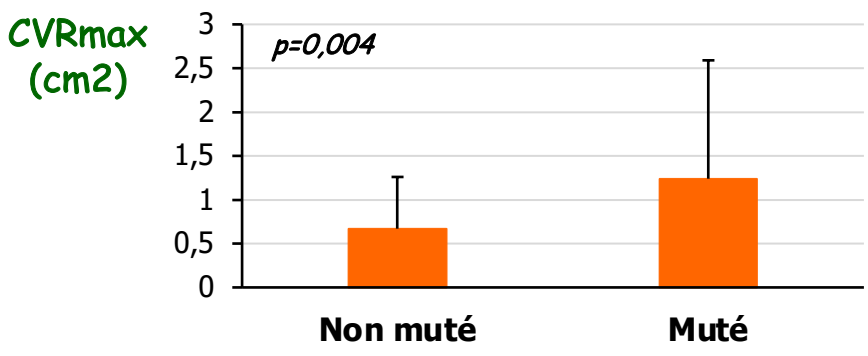

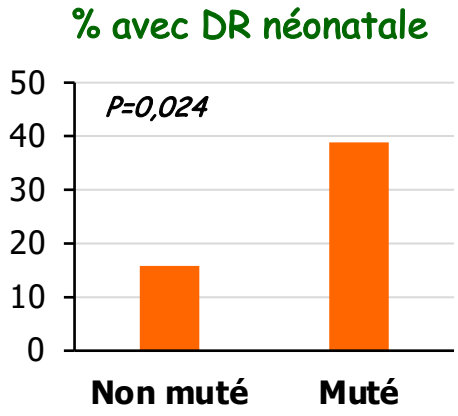

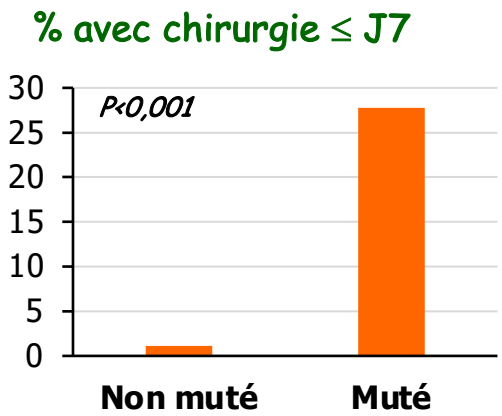

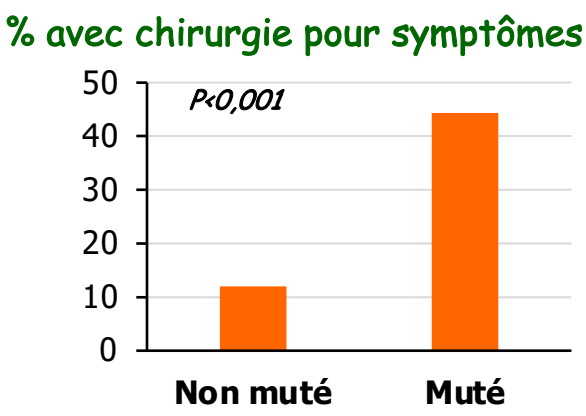

Garinet et al. Am J Respir Crit Care Med 2022

Mutations oncogènes et physiopathologie des malformations pulmonaires congénitales ?

Modèle GOF KRAS (KrasLSL-G12D/+;ShhCre/+ mutant (= mutation Gly -> Asp la plus fréquente (12/17))

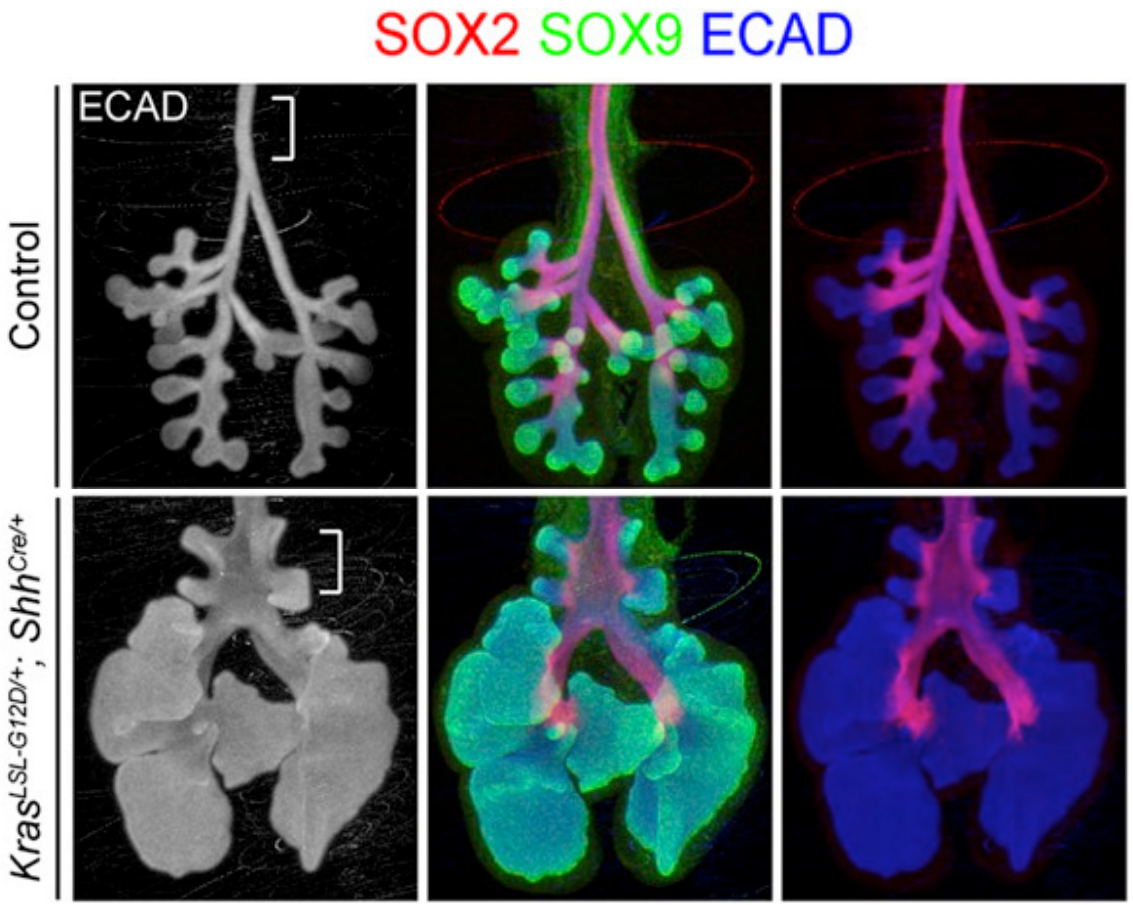

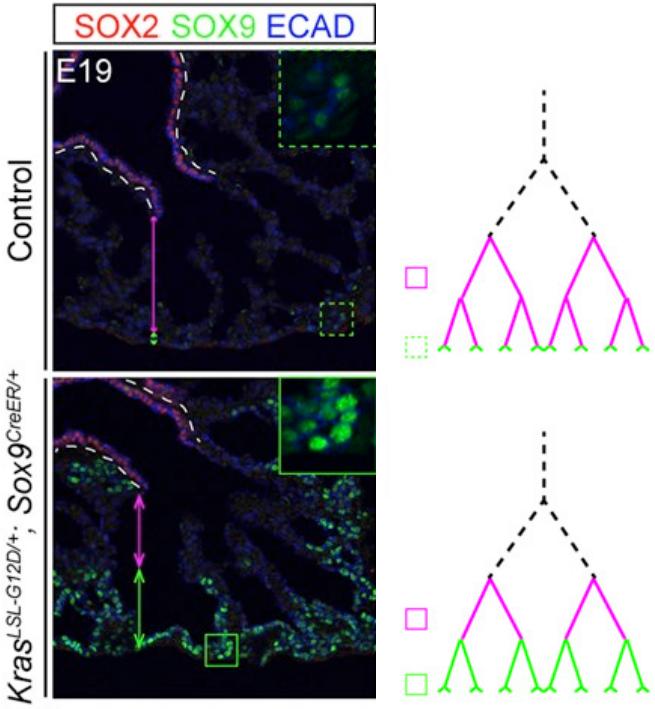

Chang et al. PNAS 2013;110:18042-51

Mutation KRAS en tissu non malformatif ?

Cohorte MALFPULM : analyse du tissu adjacent, d'aspect microscopique normal, pour 7 tissus mutés KRAS p.Gly12Asp

Ratio allélique tissu malformatif (%)	Ratio allélique tissu adjacent (%)
13,2	15
13	4
10	None
7,9	None
19,4	None
18,7	0,7
33	9

Garinet et al. Am J Respir Crit Care Med 2022

Recherche p.Gly12Asp et p.Gly12Val dans 19 tissus pulmonaires autopsiques, sans cancer associé (âge moy. 65,1 ans). Détection mutation avec fréquence allélique ≥ 10^{-5} séquences sauvages

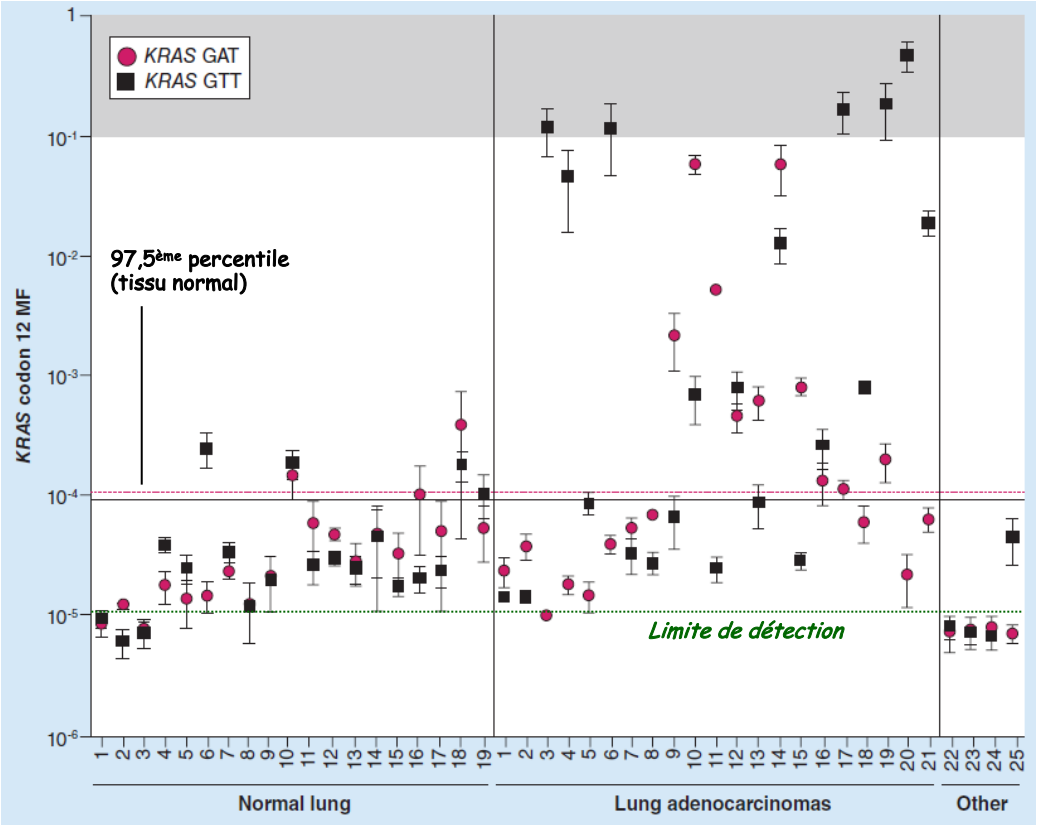

Myers et al. Per Med 2015

Association mutation KRAS et malformations kystiques : quelles conséquences des données acquises ?

- Un risque tumoral est possible sur des malformations non opérées
- Pas de cas clinique d'AC mucineux à distance d'exérèse chirurgicale de malformation pulmonaire congénitale sans signe de malignité
- Pas d'étude prospective de valeur pronostique de mutation KRAS en tissu non-tumoral, en l'absence de tumeur KRAS+ associée

- Une chirurgie d'exérèse doit être proposée pour les malformations kystiques de diagnostic prénatal, *quelle que soit la taille des kystes*
- Pas d'indication à recherche systématique de mutation oncogène sur malformations opérées
- *Pas d'argument pour un suivi particulier* si une mutation était identifiée

Conclusions

- Toute image kystique d'aspect pseudo-malformatif, d'apparition postnatale, doit être considérée comme suspecte et motiver une exérèse chirurgicale
- Dans le cadre d'un diagnostic prénatal, seules les malformations kystiques (sans vascularisation systémique associée) sont démontrées potentiellement porteuses de mutations KRAS, justifiant une chirurgie d'exérèse systématique, quelle que soit la taille des kystes
- Chez l'adulte, le possible développement d'adénocarcinomes sur des kystes bronchogéniques d'origine développementale reste incertain, mais probablement très exceptionnel