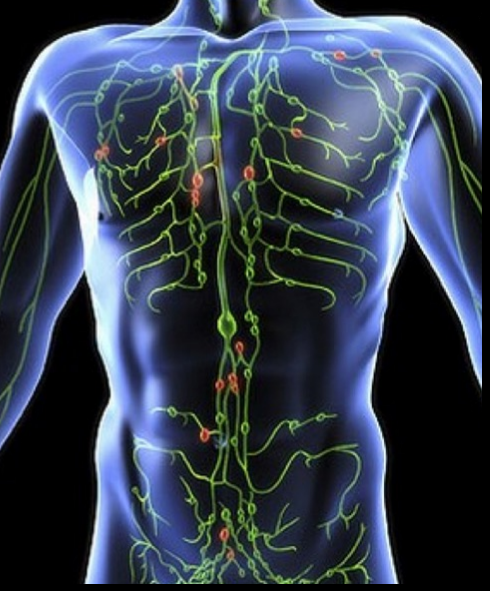

Lymphangiome kystique de l'adulte

Lionel Arrivé

Hôpital Saint-Antoine

Introduction

- L'anatomie du système lymphatique et donc sa représentation est complexe
- La lymphographie lipiodolée classique n'est plus pratiquée à titre diagnostique
- La lymphoscintigraphie a une résolution spatiale très limitée
- La lymphographie par résonance magnétique avec des séquences très pondérées en T2 permet une excellente analyse des canaux lymphatiques sans injecter un produit de contraste
- L'IRM avec injection est également possible…

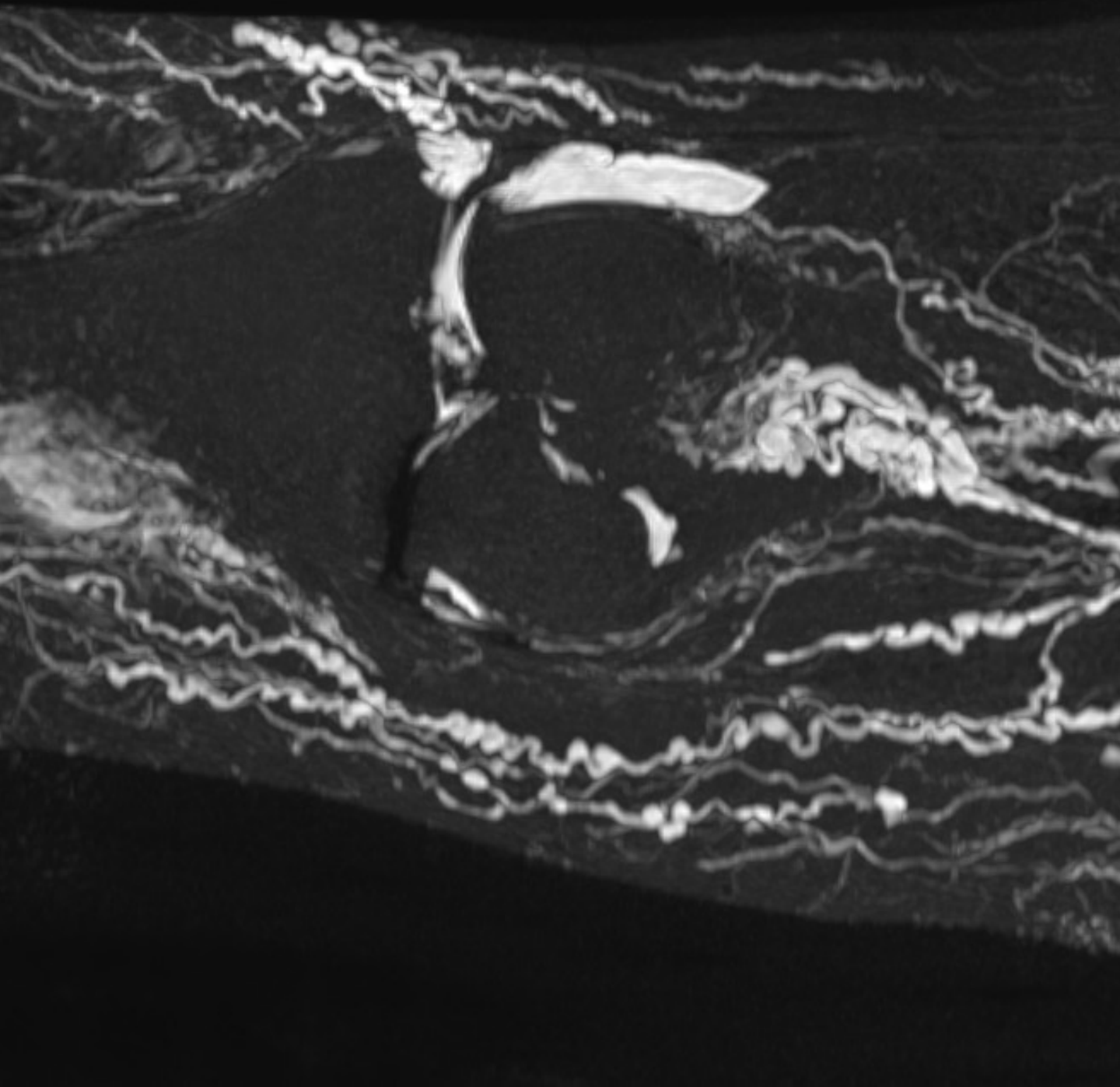

Lymphographie par résonance magnétique

- Pas de nécessité d'injecter un produit de contraste
- Images très pondérées en T2
- Signal élevé des liquides stationnaires
- Bas signal du sang circulant ou des tissus

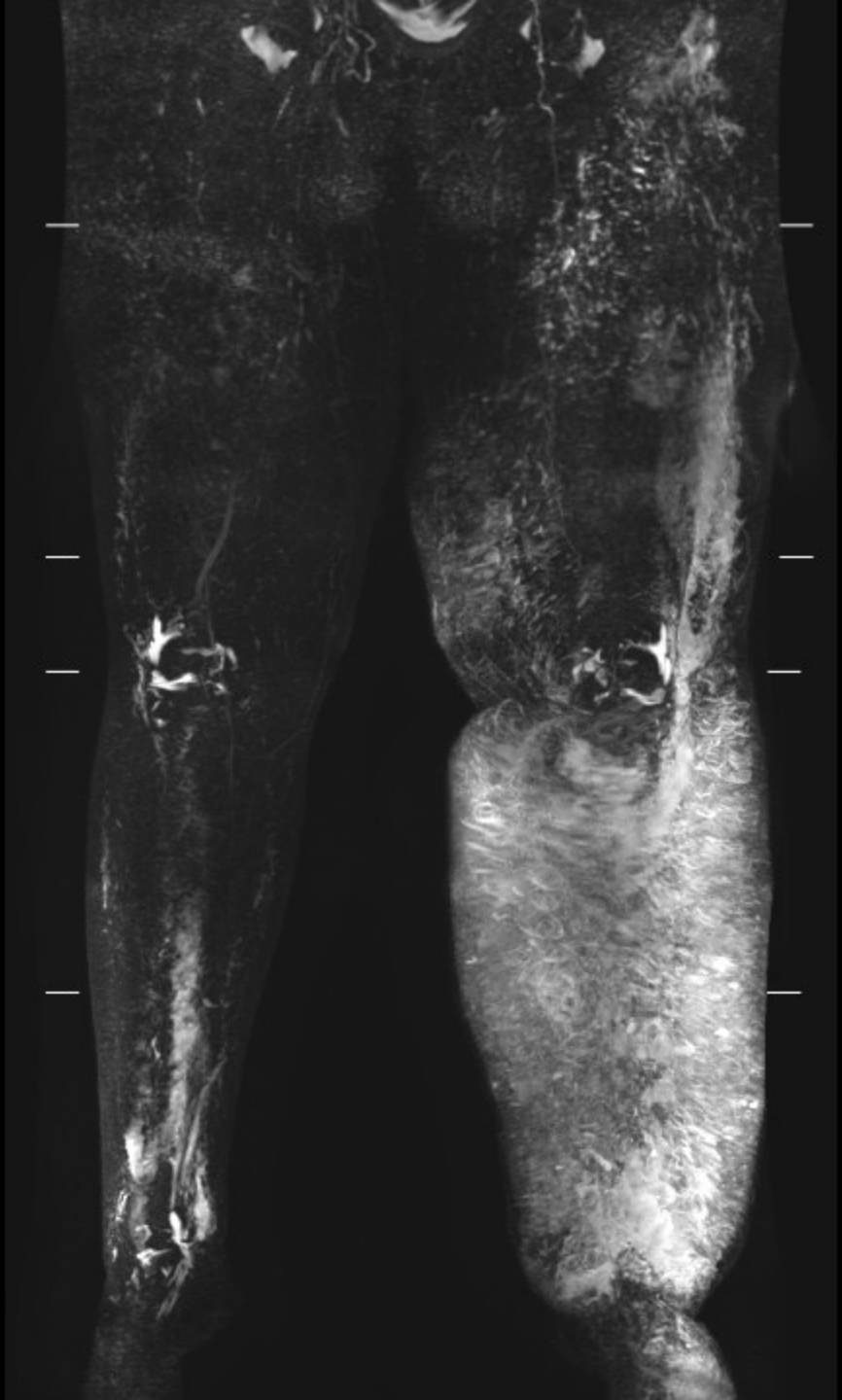

Lymphographie par résonance magnétique

- Analyse originale de l'anatomie lymphatique
- Imagerie moderne du lymphœdème
- Analyse précise des malformations lymphatiques kystiques (lymphangiomes kystiques) et canalaires (lymphangiectasies)
- Participe à la compréhension des pathologies lymphatiques complexes

Lymphangiome kystique

- Malformation lymphatique kystique (formation malformative et non proliférante)
- Malformation congénitale correspondant à une malformation vasculaire à flux lent
- Incidence : 1 / 4000
- Diagnostic avant deux ans : 80 à 90 % des cas

Frontiers in Pediatrics Dec 2021

Lymphangiome kystique

- Malformation lymphatique kystique (macrokystique > 1cm, microkystique < 1cm, mixte)
- Anomalies lymphatiques complexes
- GLA : Anomalies lymphatiques généralisées
- Malformation lymphatique canalaire (lymphangiectasie)

Lymphangiome kystique

Malformation lymphatique kystique

- Nouveau paradigme imagerie-médié
- Imagerie très pondérée en T2
- Lymphographie par résonance magnétique
- Augmentation considérable de l’incidence
- Découverte fréquente à l'âge adulte

Système lymphatique rétropéritonéal
Variantes anatomiques multiples

- Alternance de zones de constriction (valves) et de dilatation
- Multiples variantes anatomiques d'un réseau canalaire fin ou dilaté, de vaisseaux parallèles ou convergents ou d'un véritable plexus vasculaire
- La citerne de Pecquet est décrite comme une dilatation sacculaire au niveau L1-L2 à la confluence des troncs lymphatiques rétropéritonéaux
- Le terme de confluence abdominale des troncs lymphatiques est plus adapté

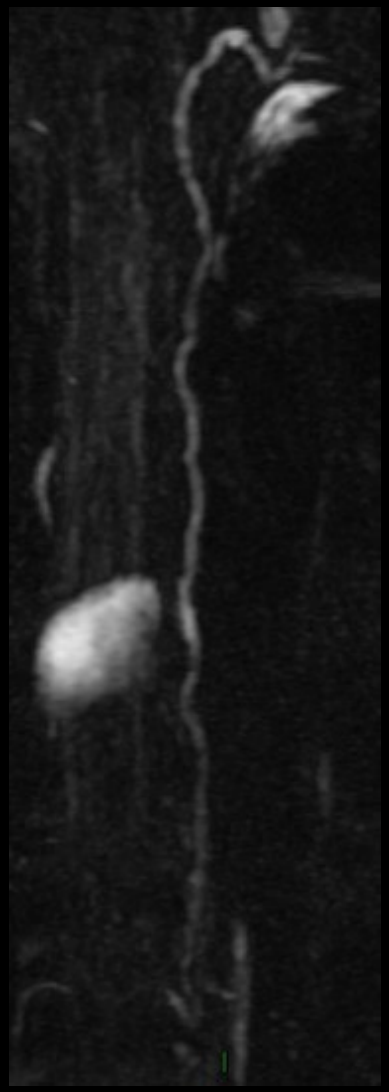

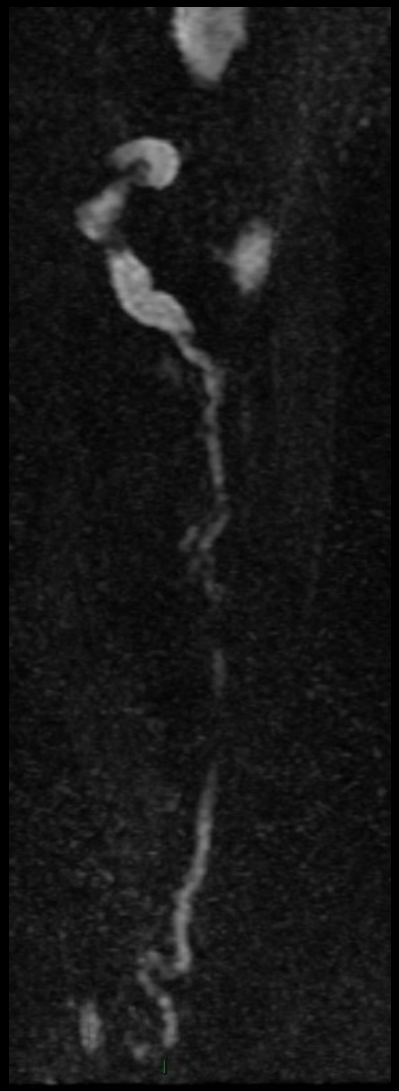

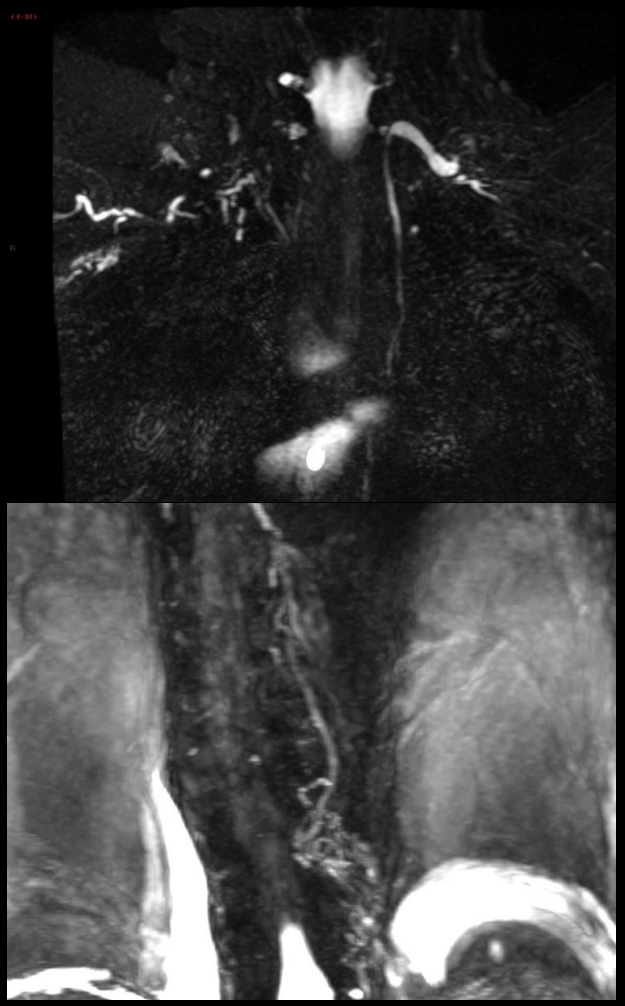

Lymphangiome kystique

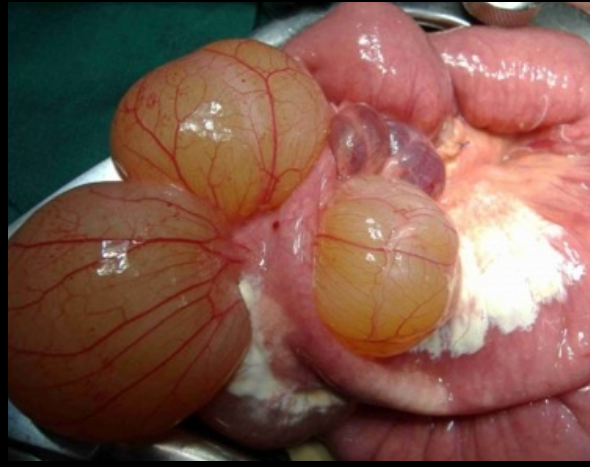

- Anomalie de développement caractérisée par l'absence de communication d'un secteur lymphatique avec le reste du système ayant pour conséquence une dilatation lymphatique marquée
- Les lymphangiomes kystiques cervicaux sont beaucoup plus fréquents que les lymphangiomes kystiques thoraciques
- Collection multiloculaire, de forme allongée, faite de multiples kystes, qui peut être infiltrative ou expansive
  - **Spectre continu entre les variantes anatomiques et le lymphangiome kystique**

Sémiologie lympho IRM

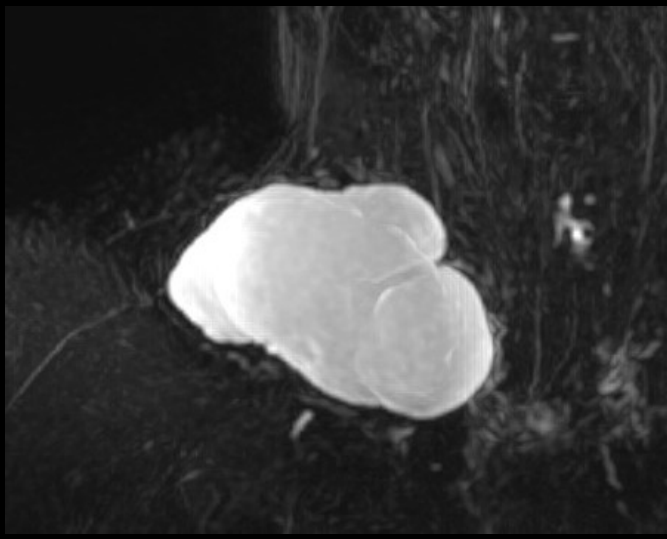

- Lymphangiome macrokystique

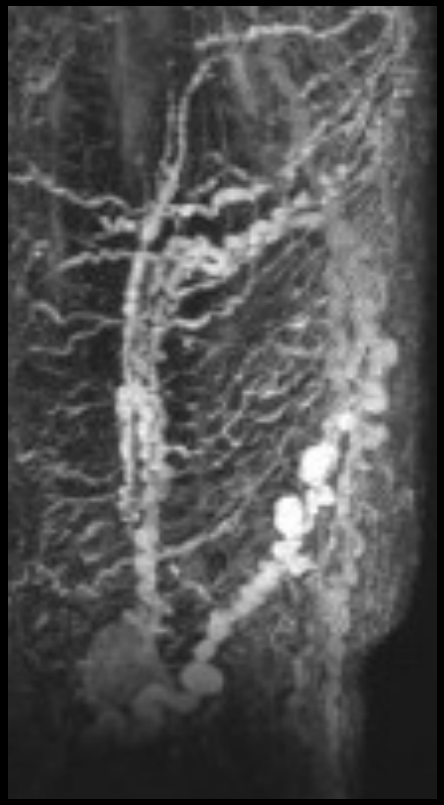

- Lymphangiome microkystique

- Lymphangiectasie

2-116 PORTAL
R
P
2-169 PORTAL
R
P
I
I

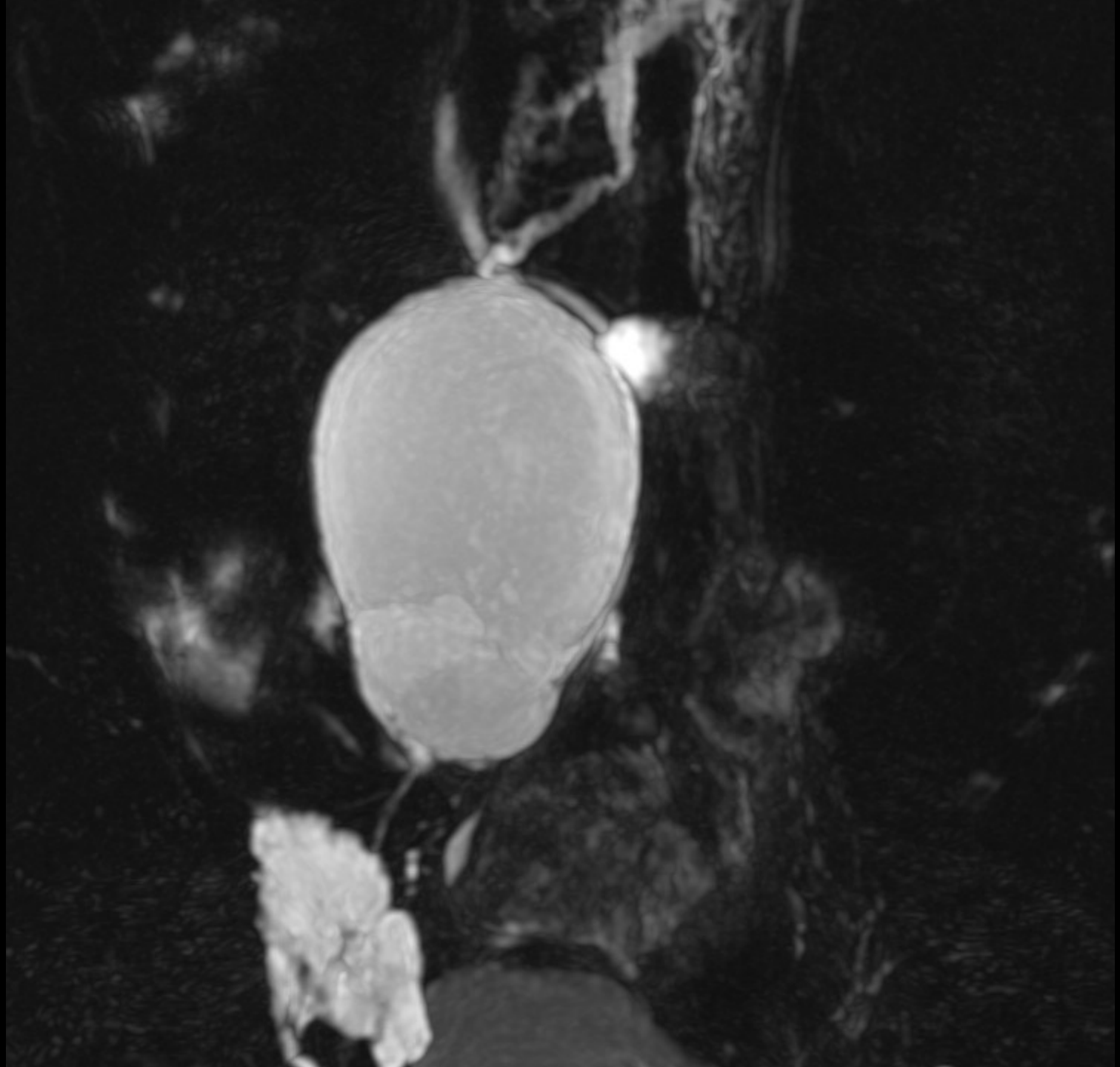

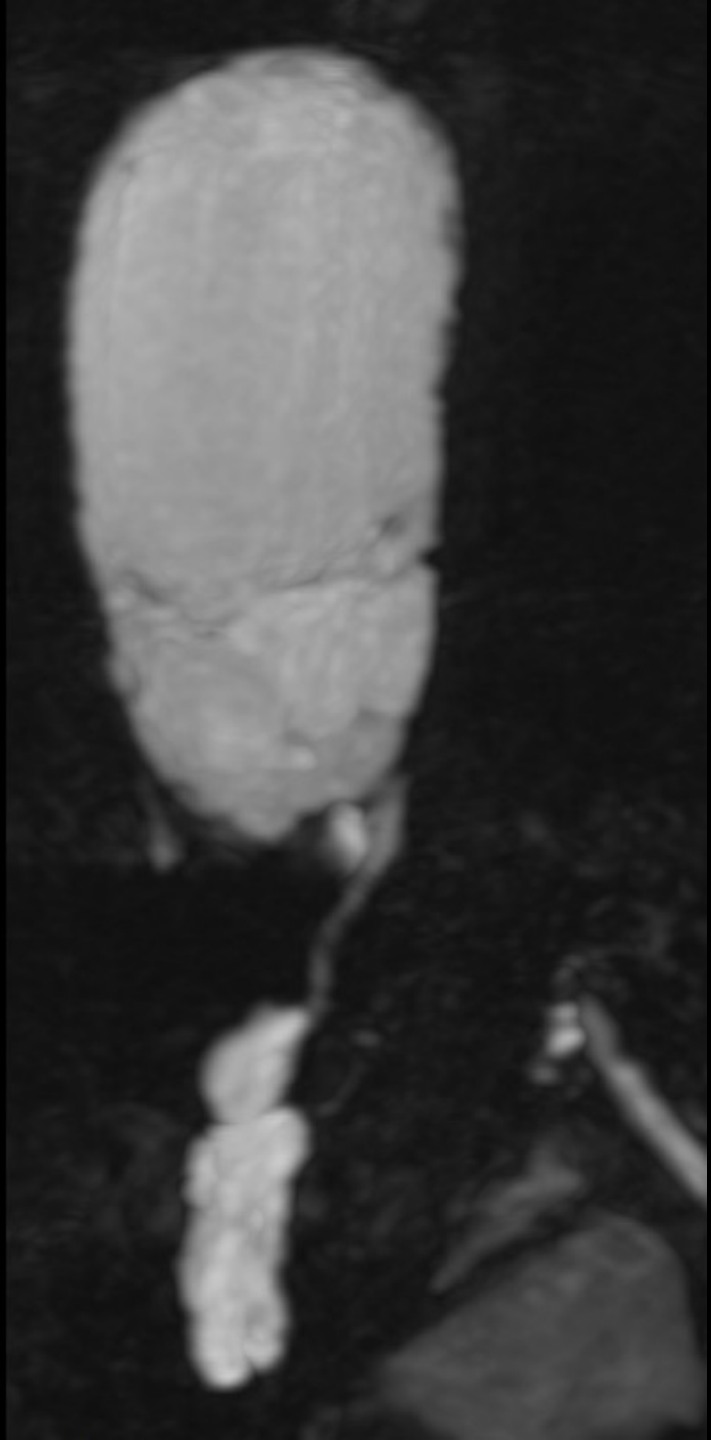

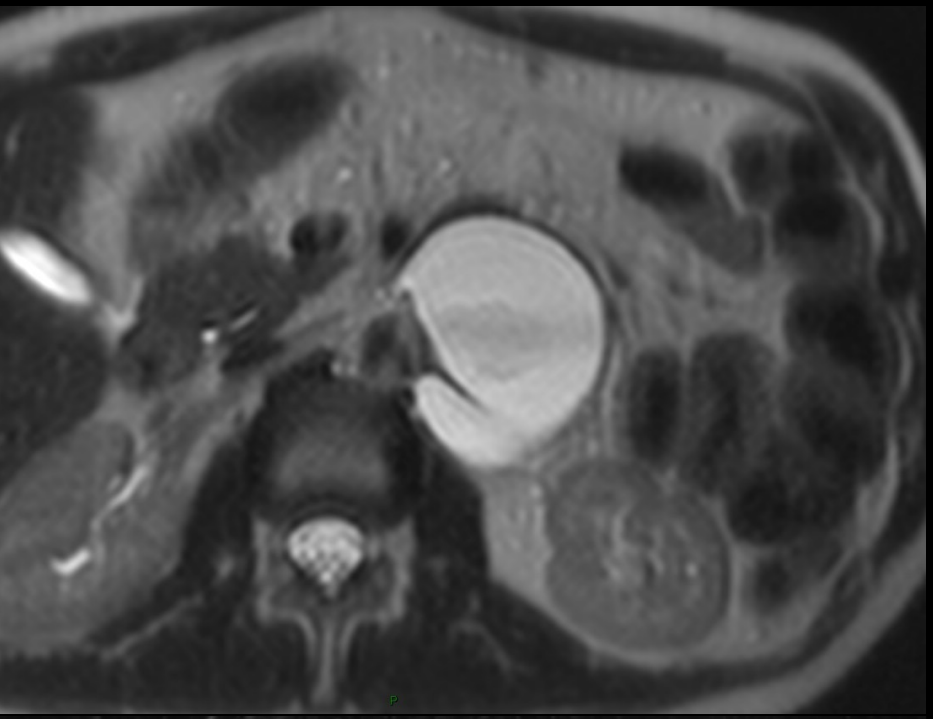
P

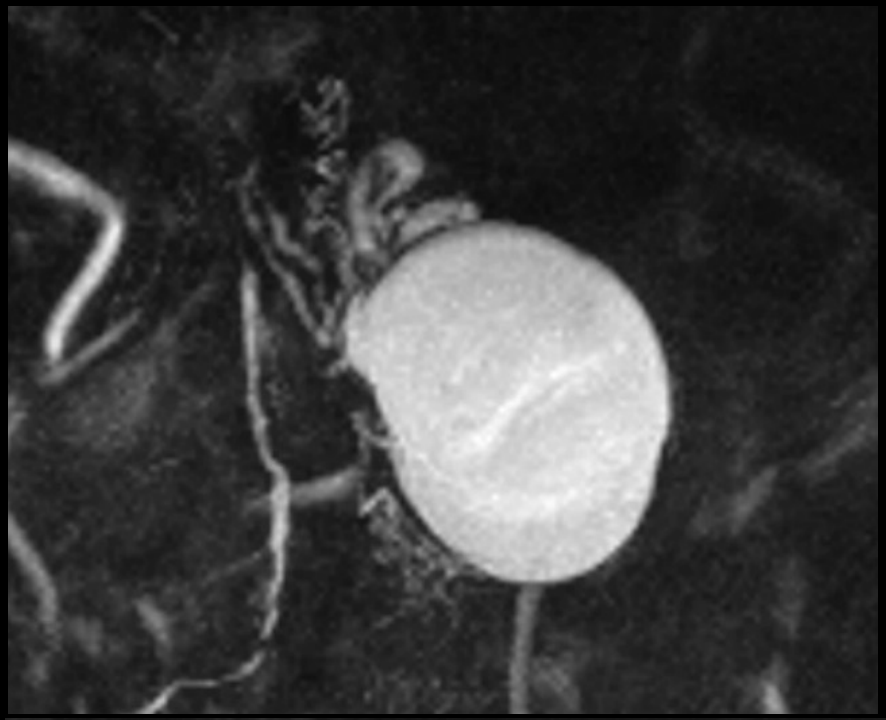

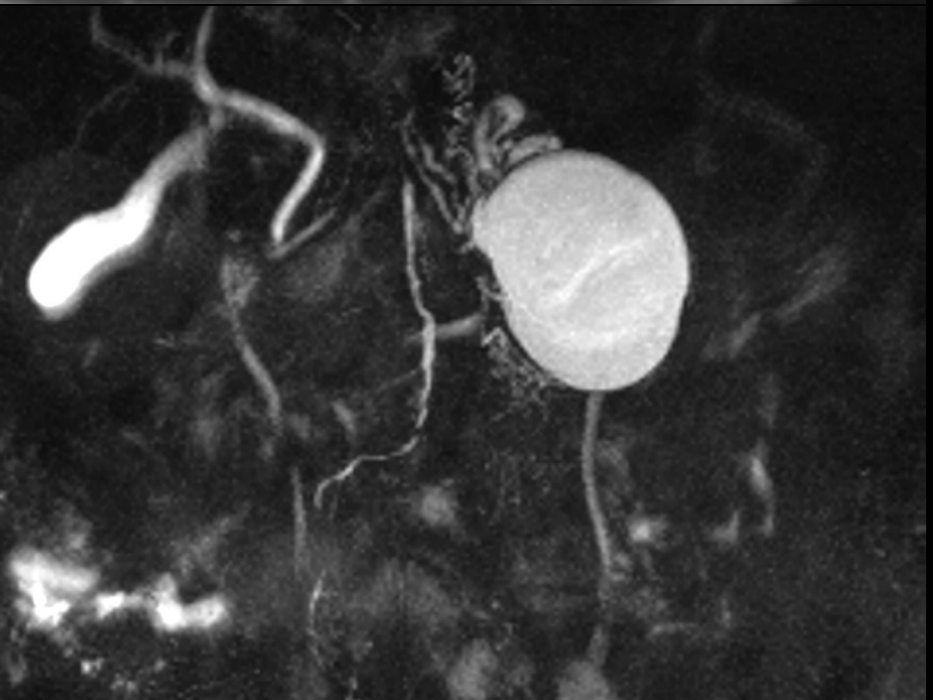

R
I

Lymphangiomes kystiques

- Lymphangiomes macrokystiques, microkystiques, mixtes et hémangiolymphangiomes
- Lésion kystique arrondie, fréquemment multiloculée et présentant des cloisons
- Mise en évidence d'une communication de la formation lymphatique anévrysmale avec le réseau lymphatique canalaire de voisinage

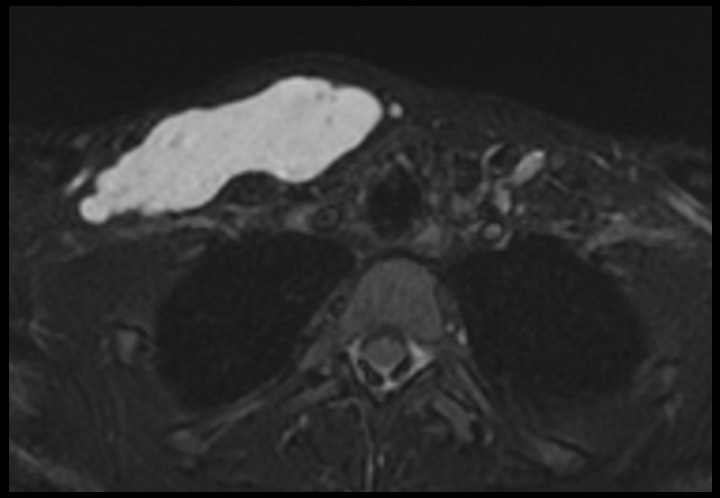

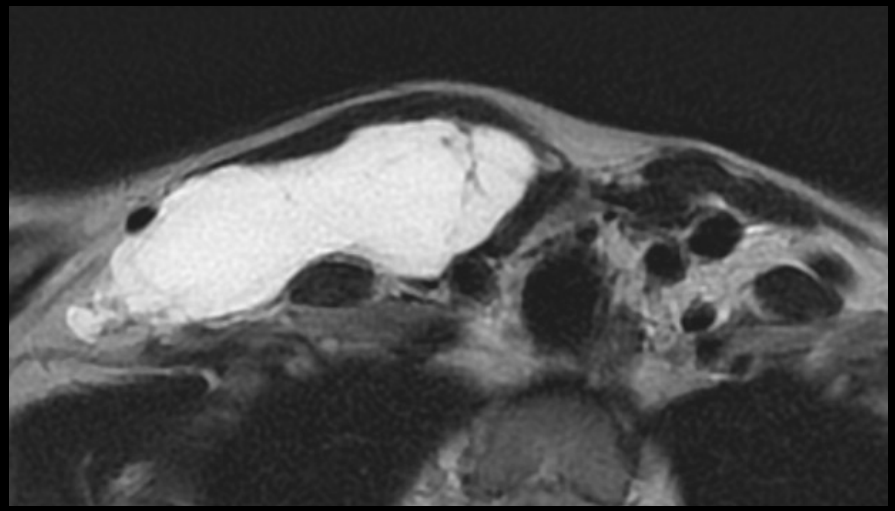

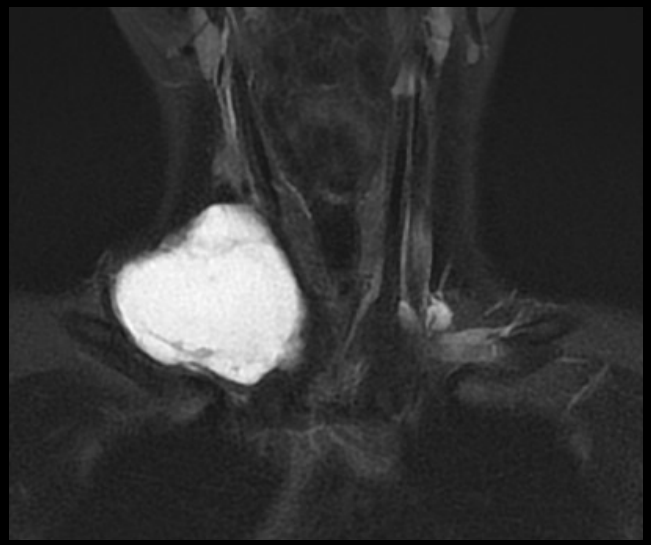

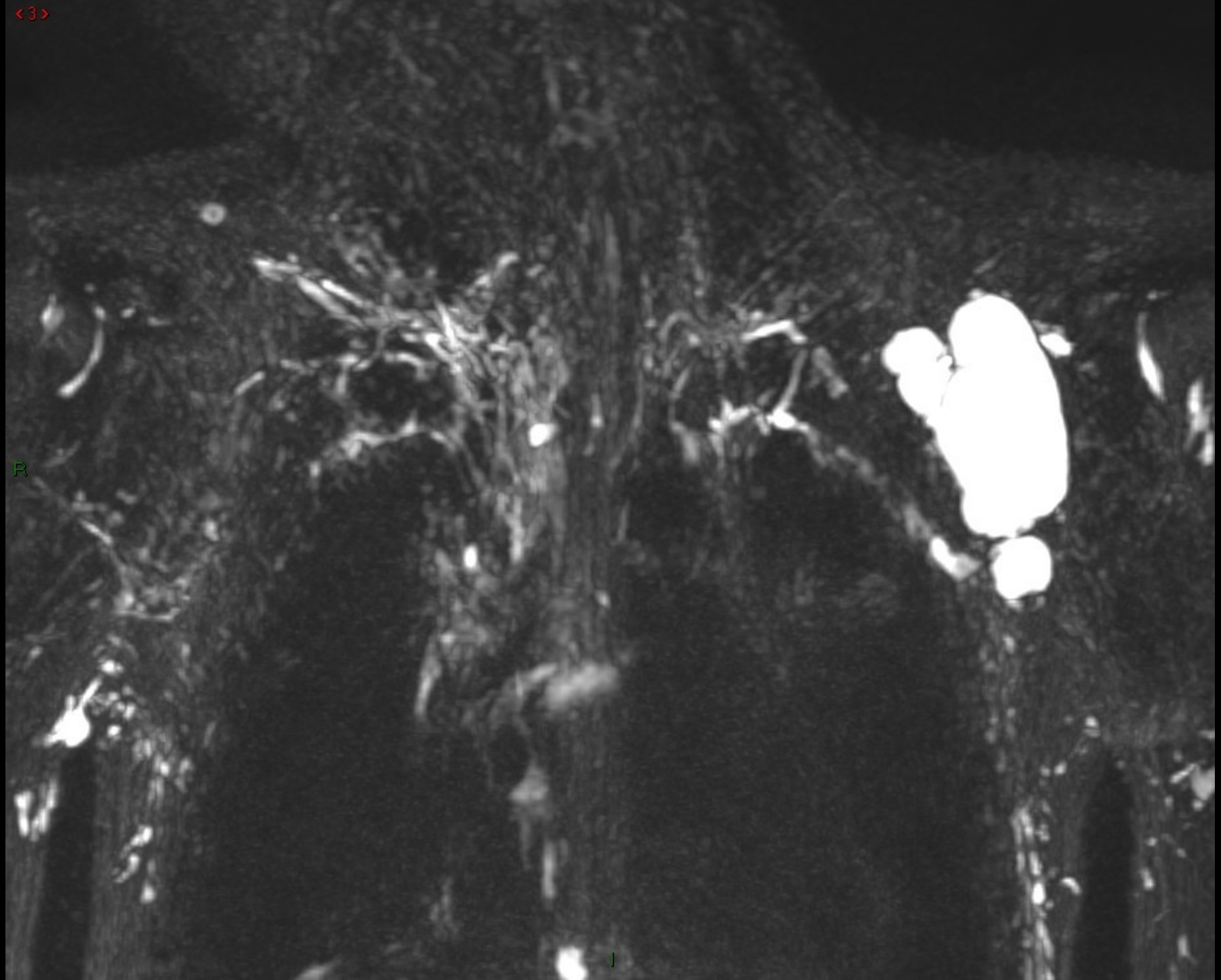
‹3›
R
I

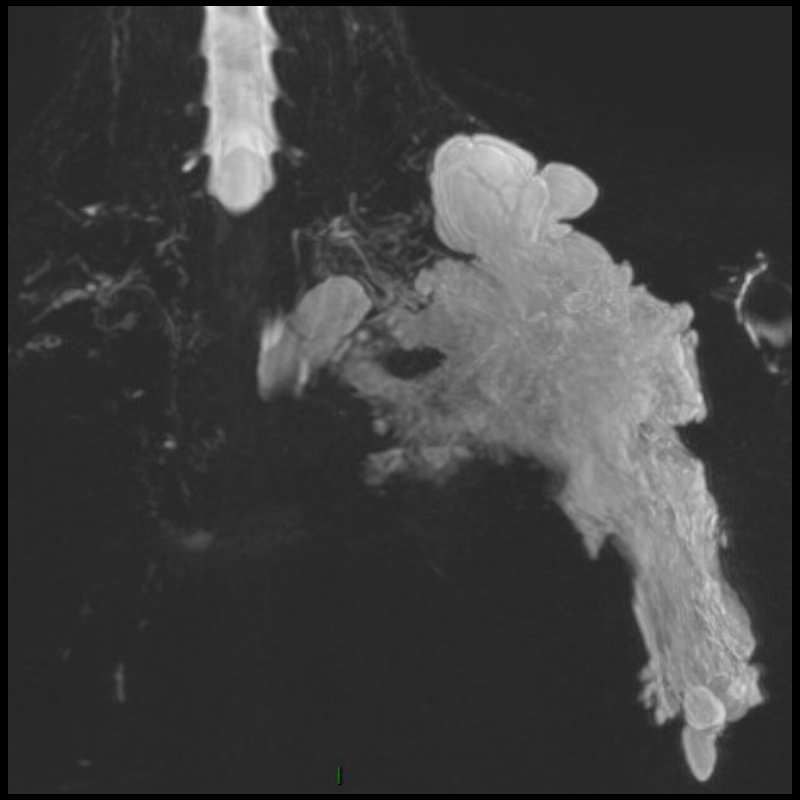

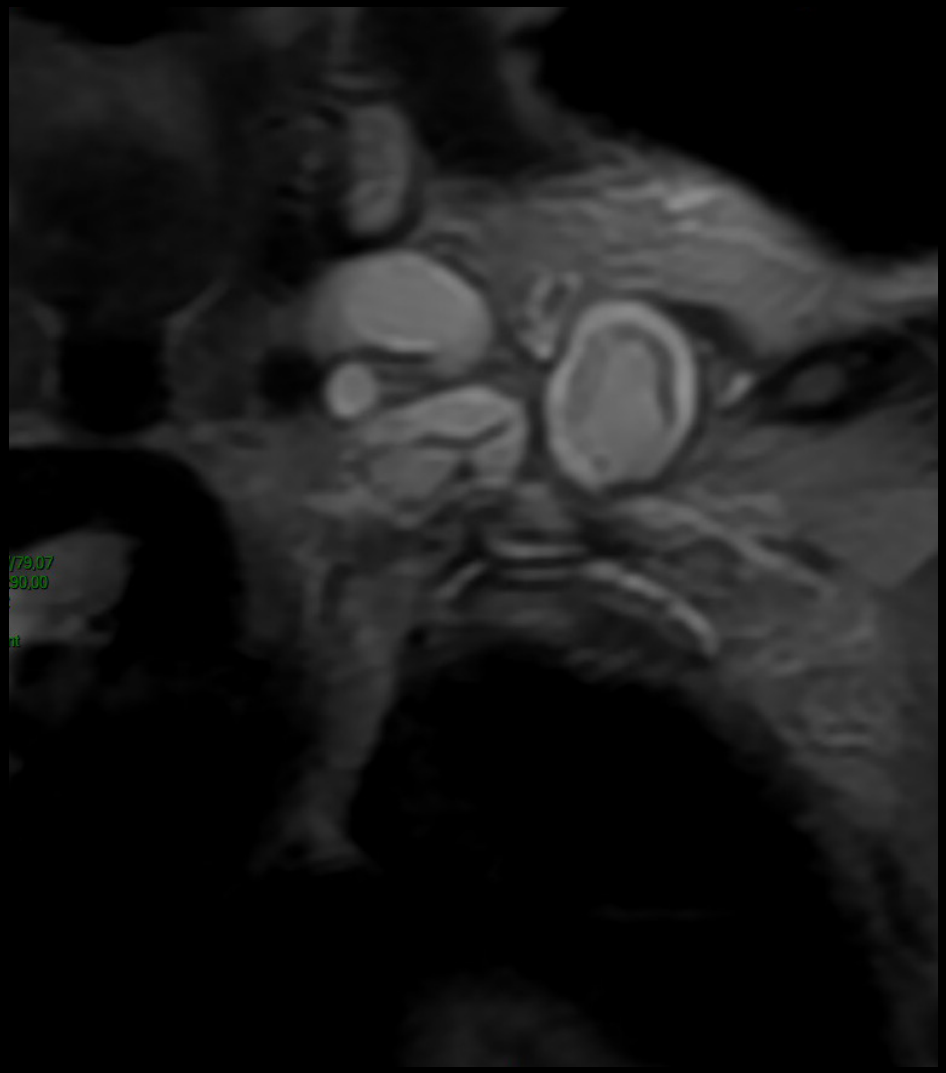
/79,07
90,00
nt

- 155 >
29,41//1052,02
140 TA:90,00
2x512
c: ^
suivant

FP

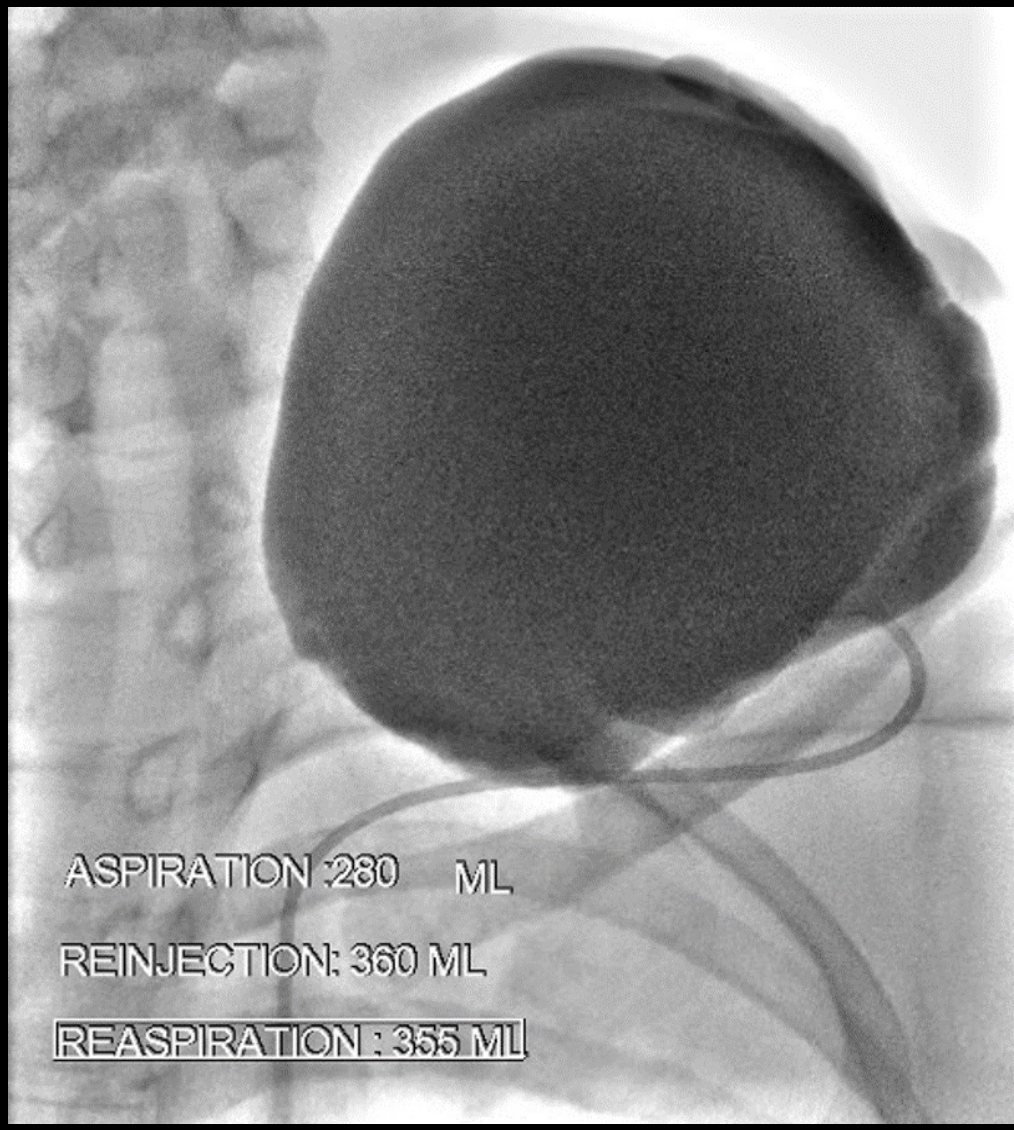
ASPIRATION :280 ML
REINJECTION: 360 ML
REASPIRATION : 355 ML

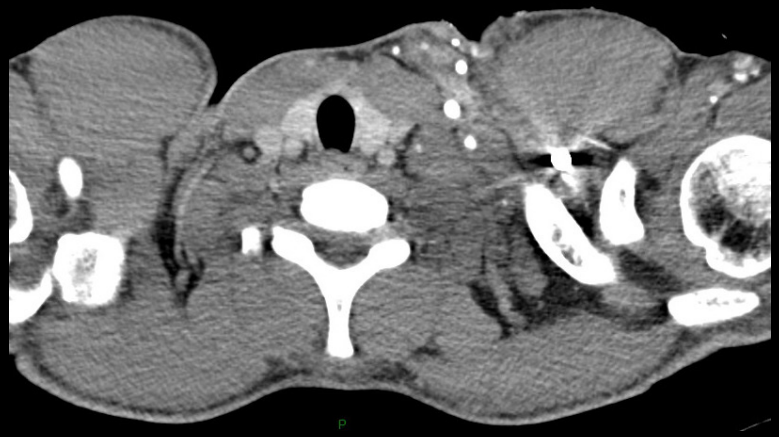
P

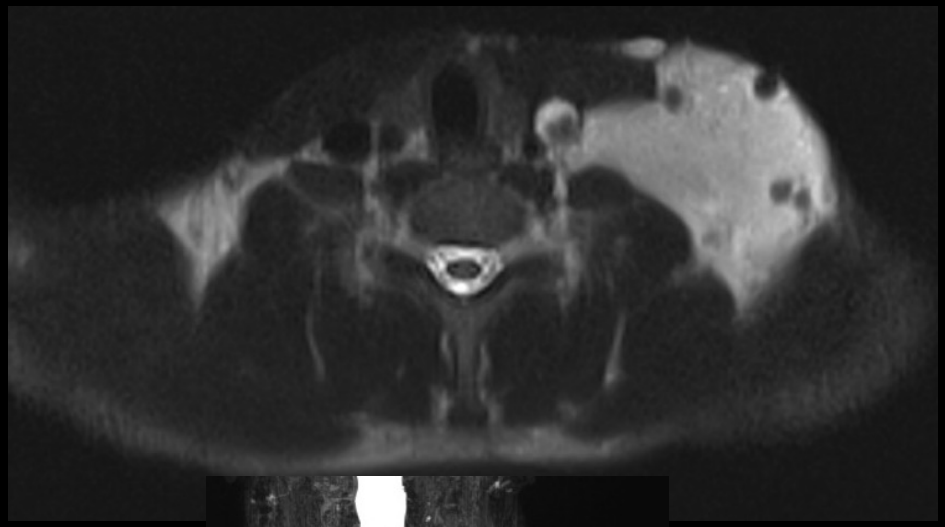

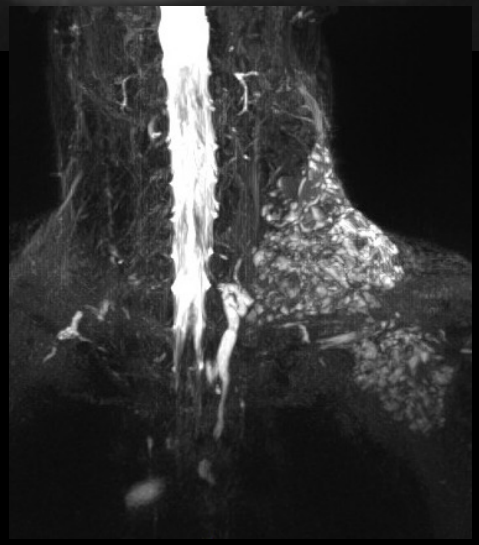

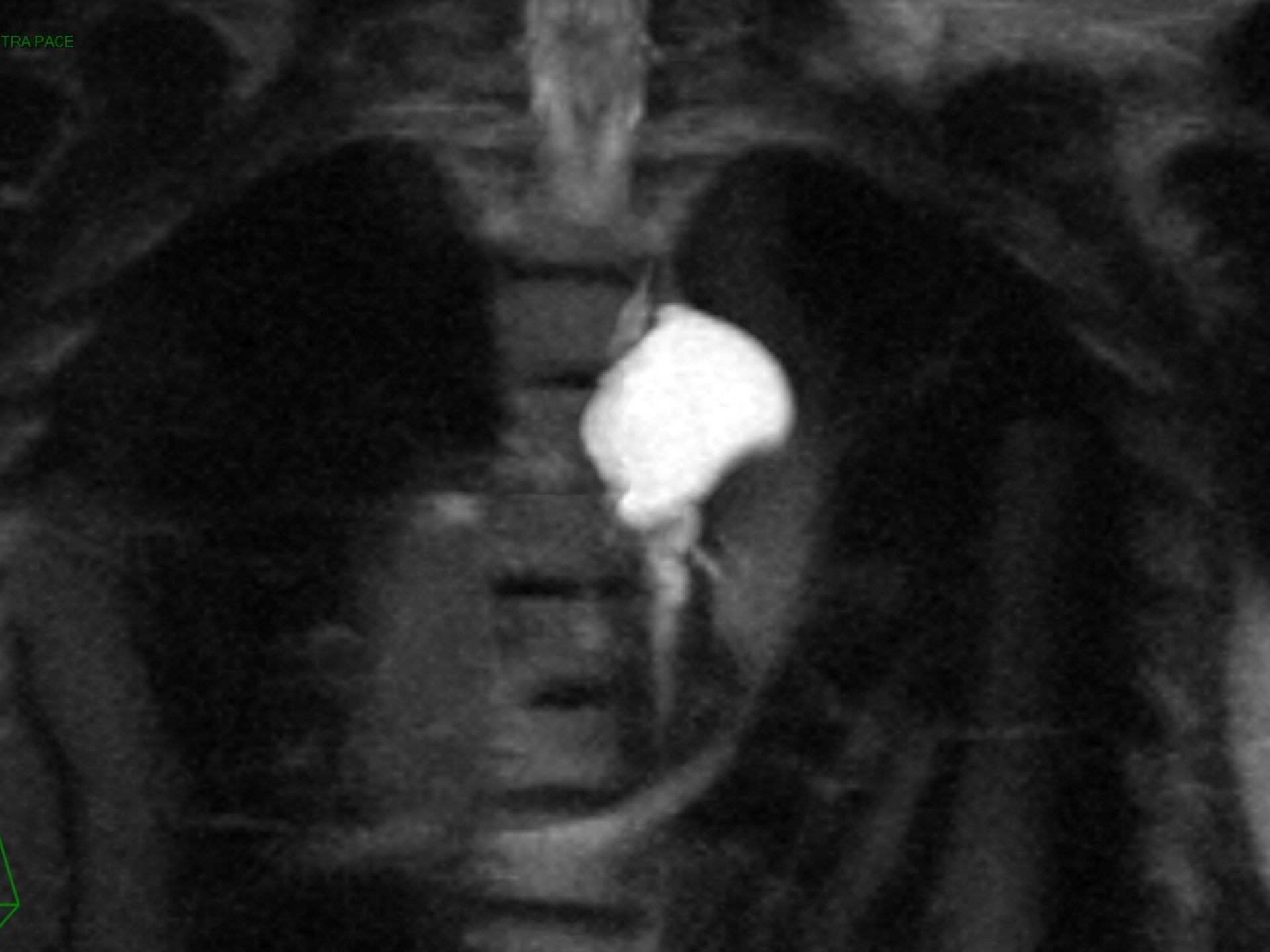
TRA PACE

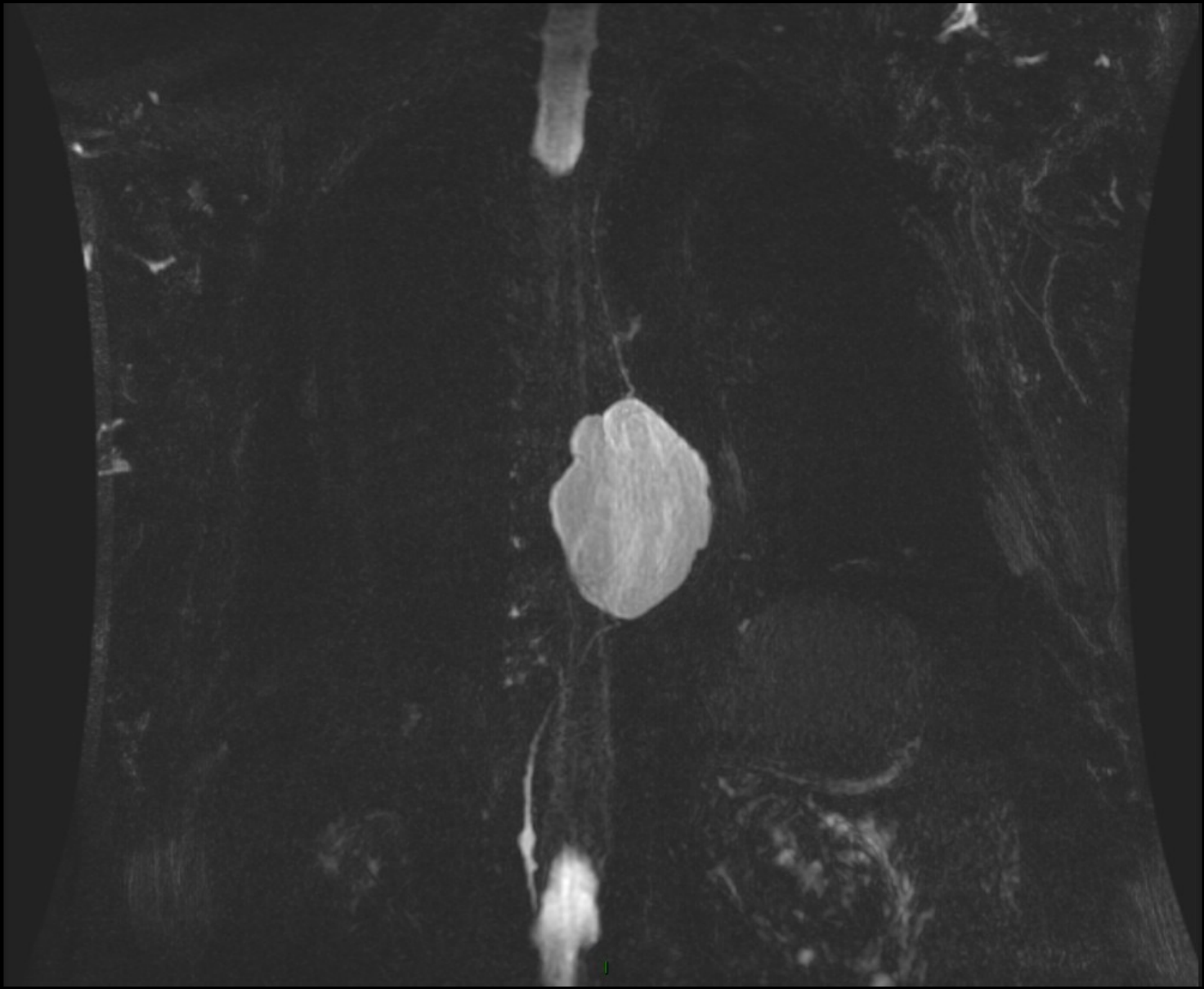

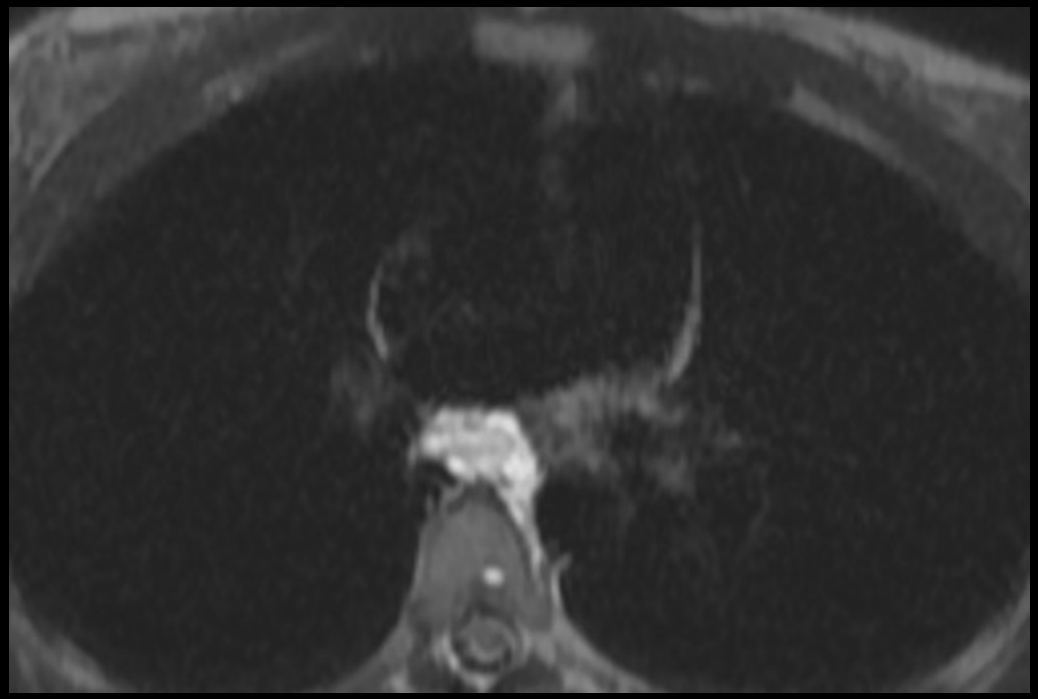

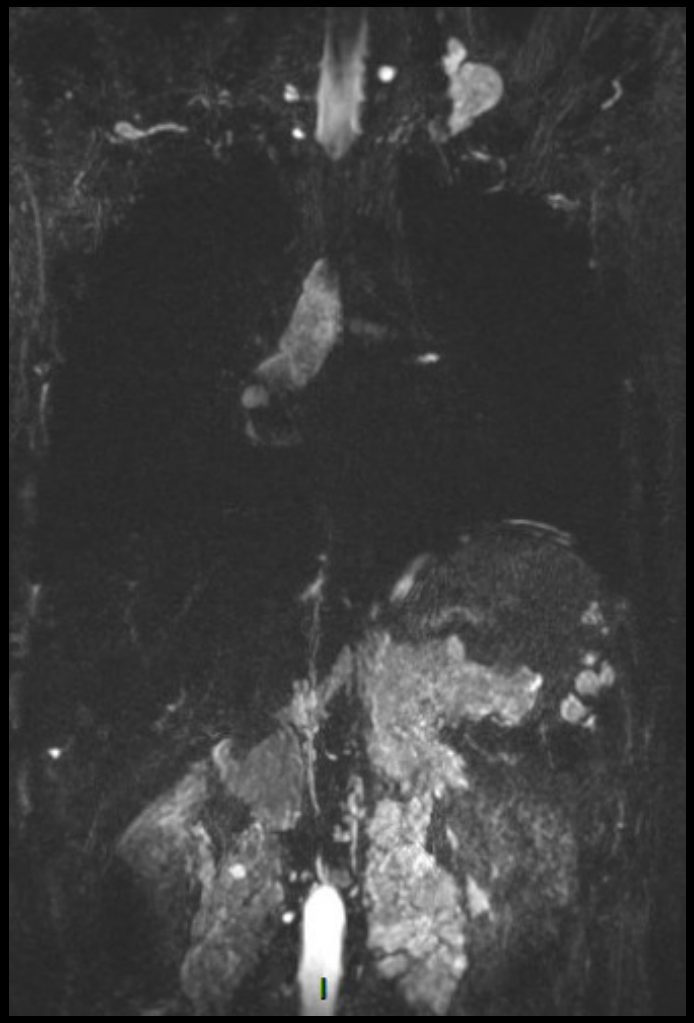

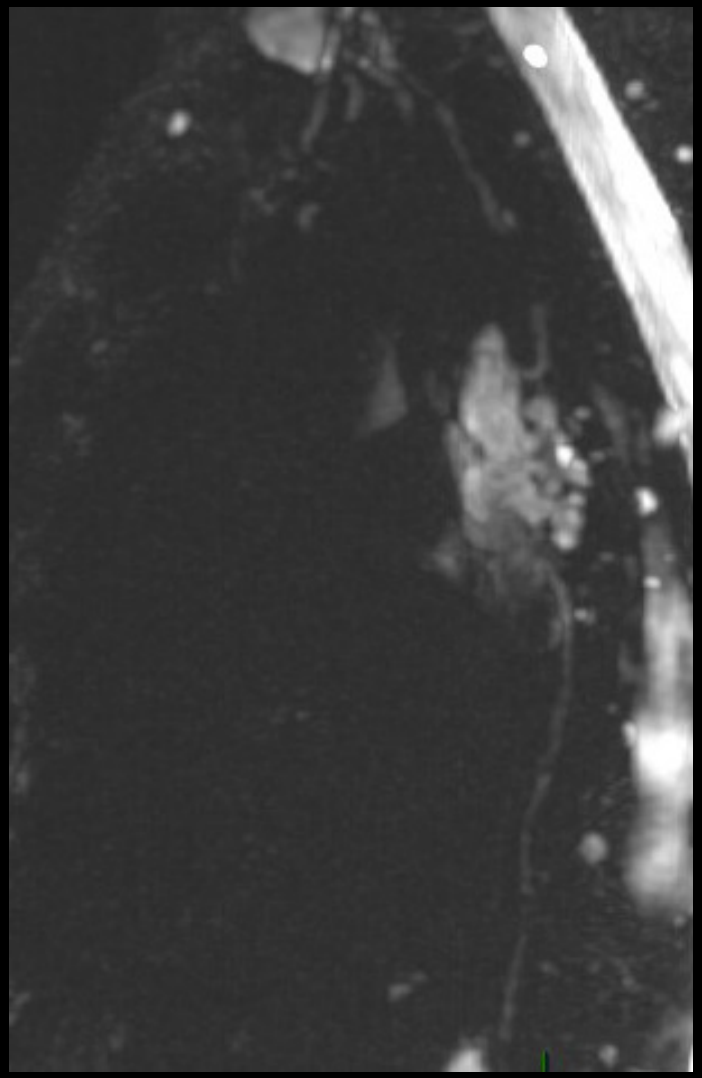

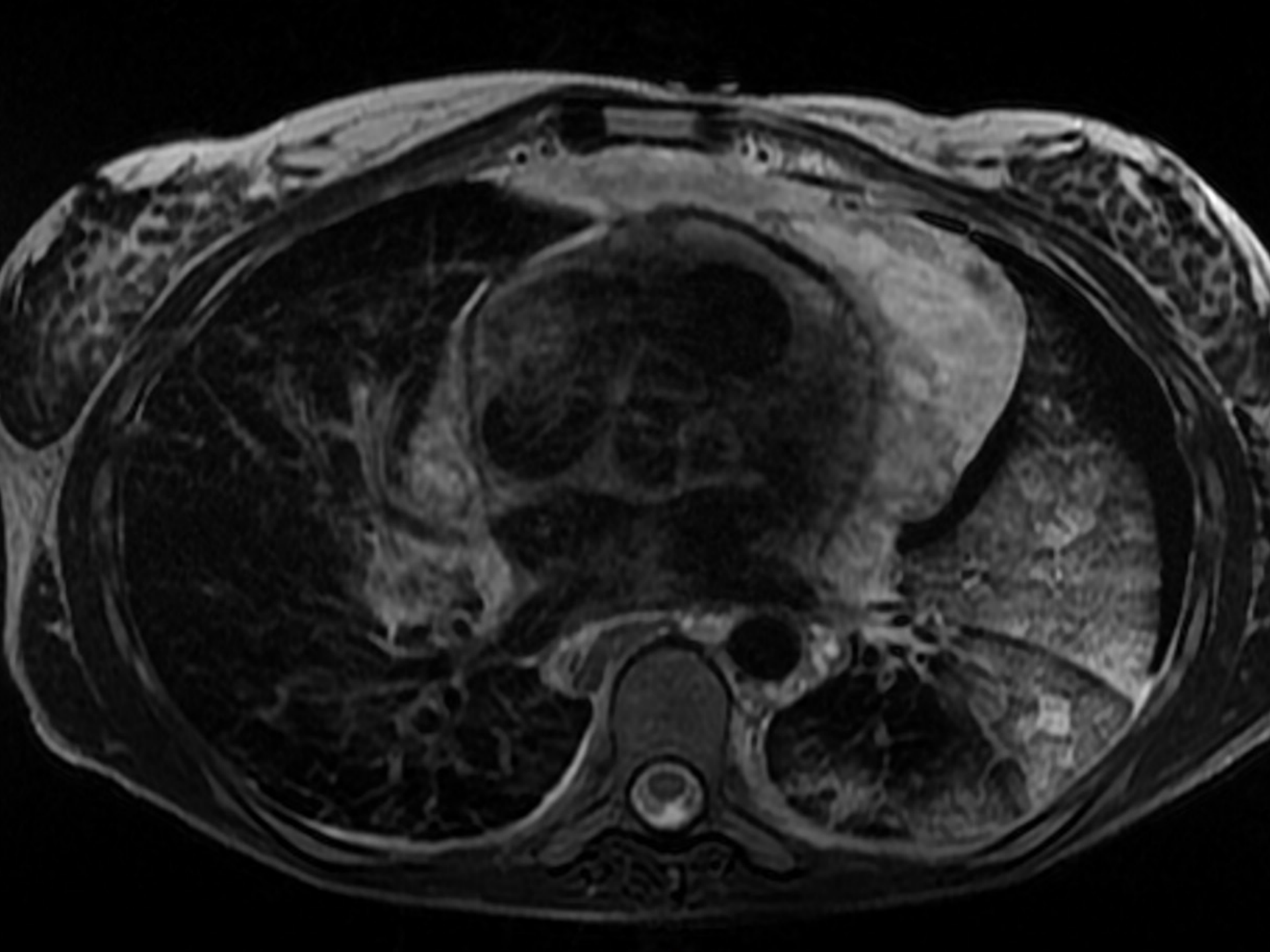

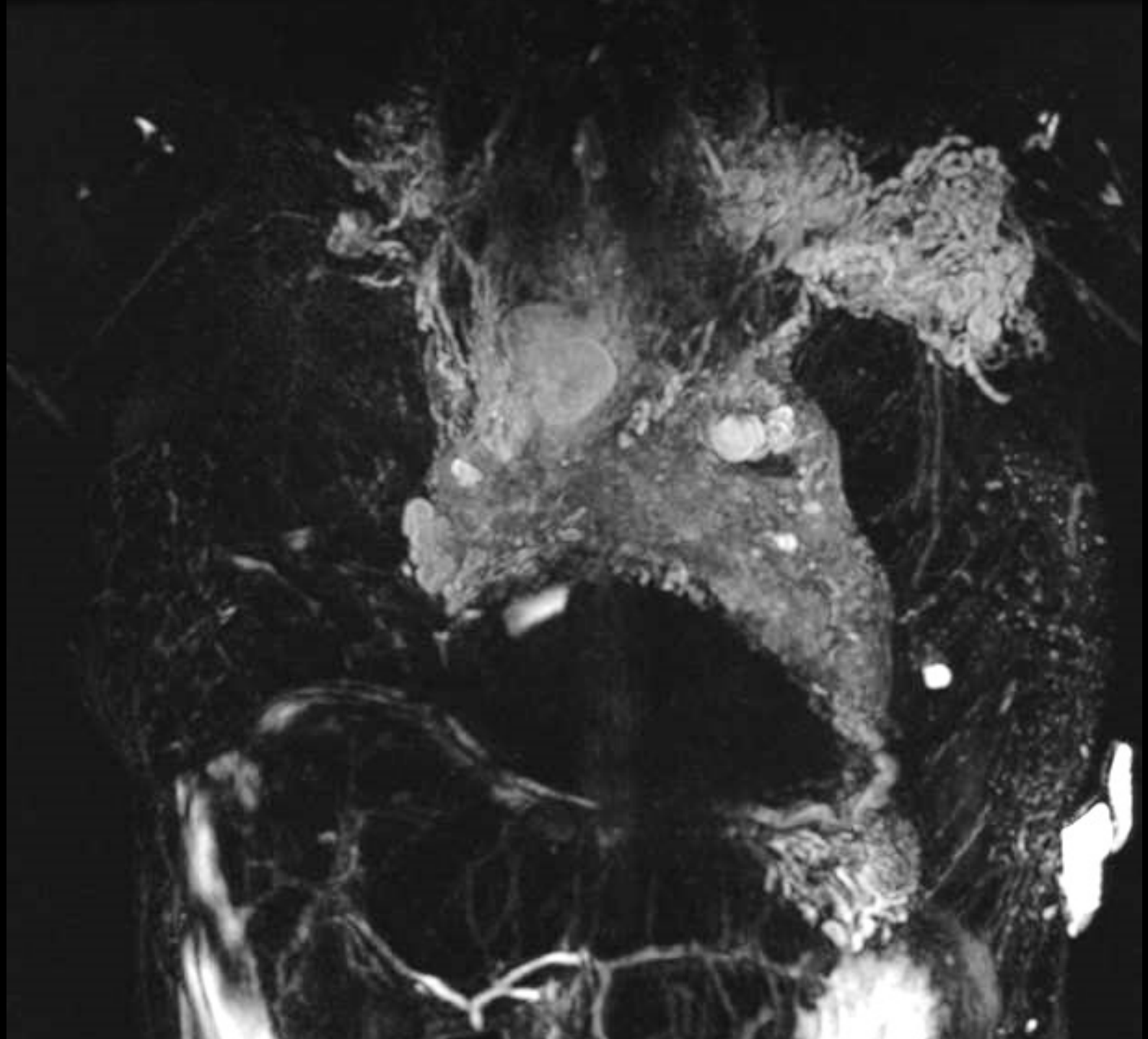

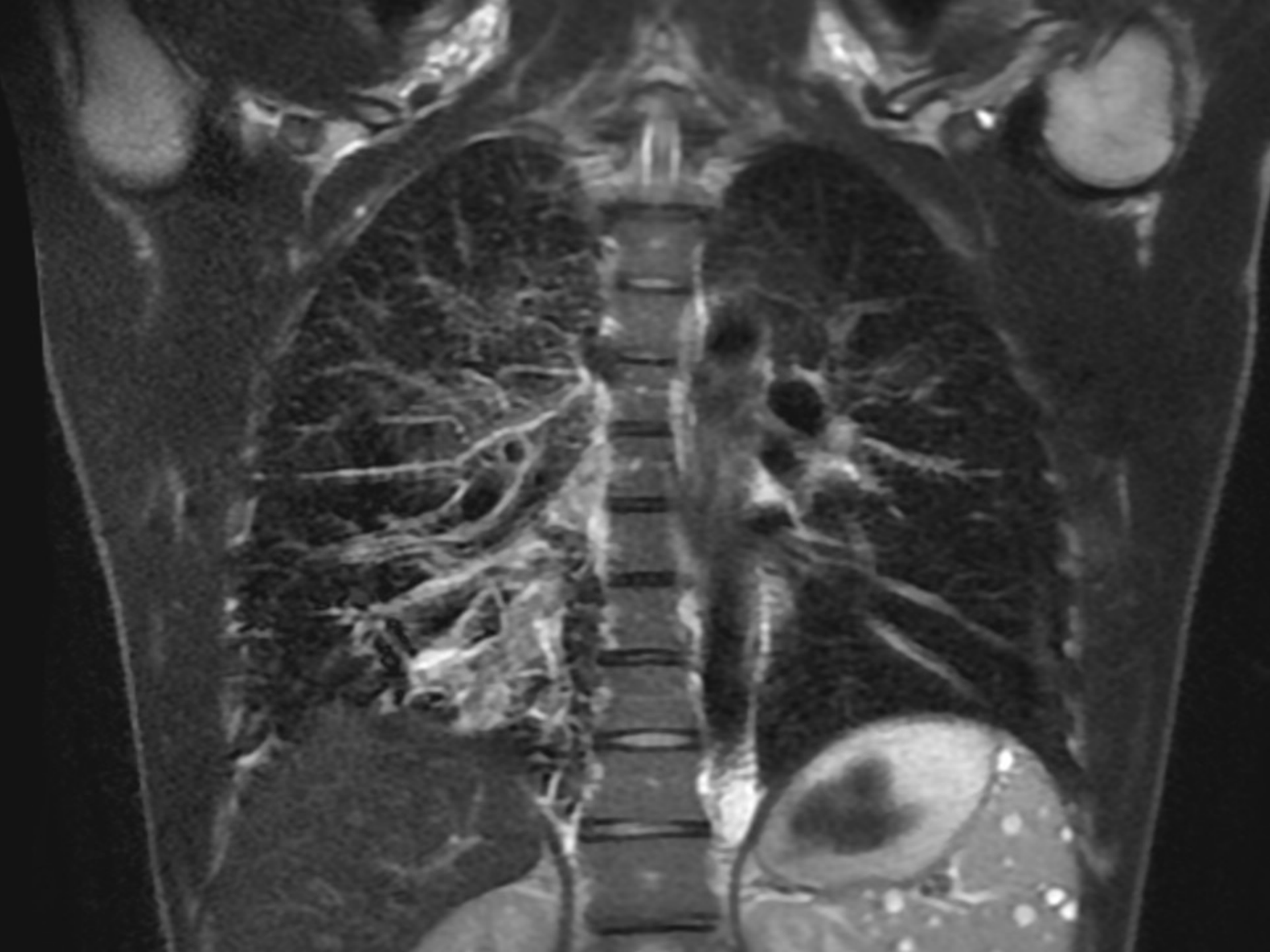

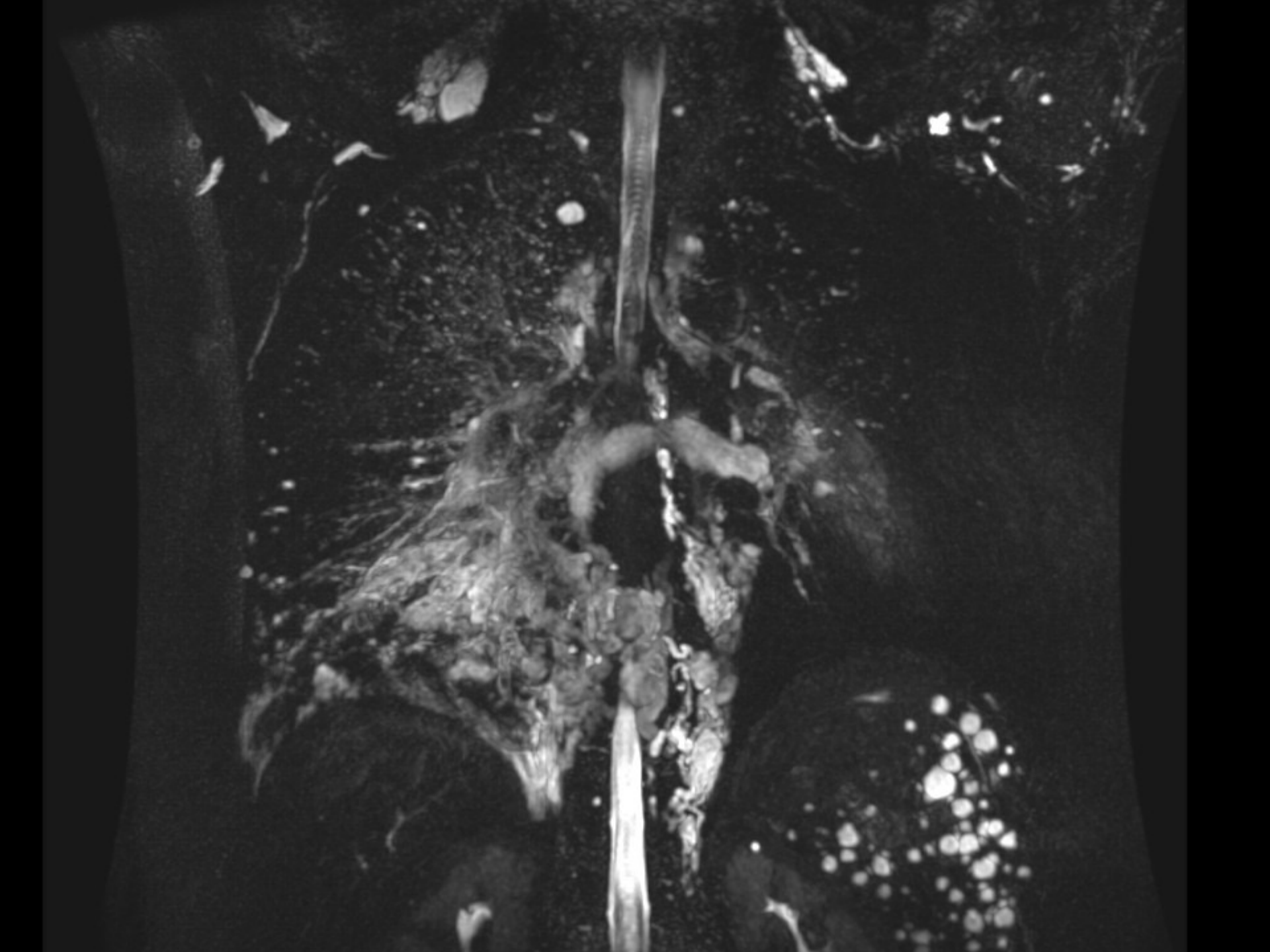

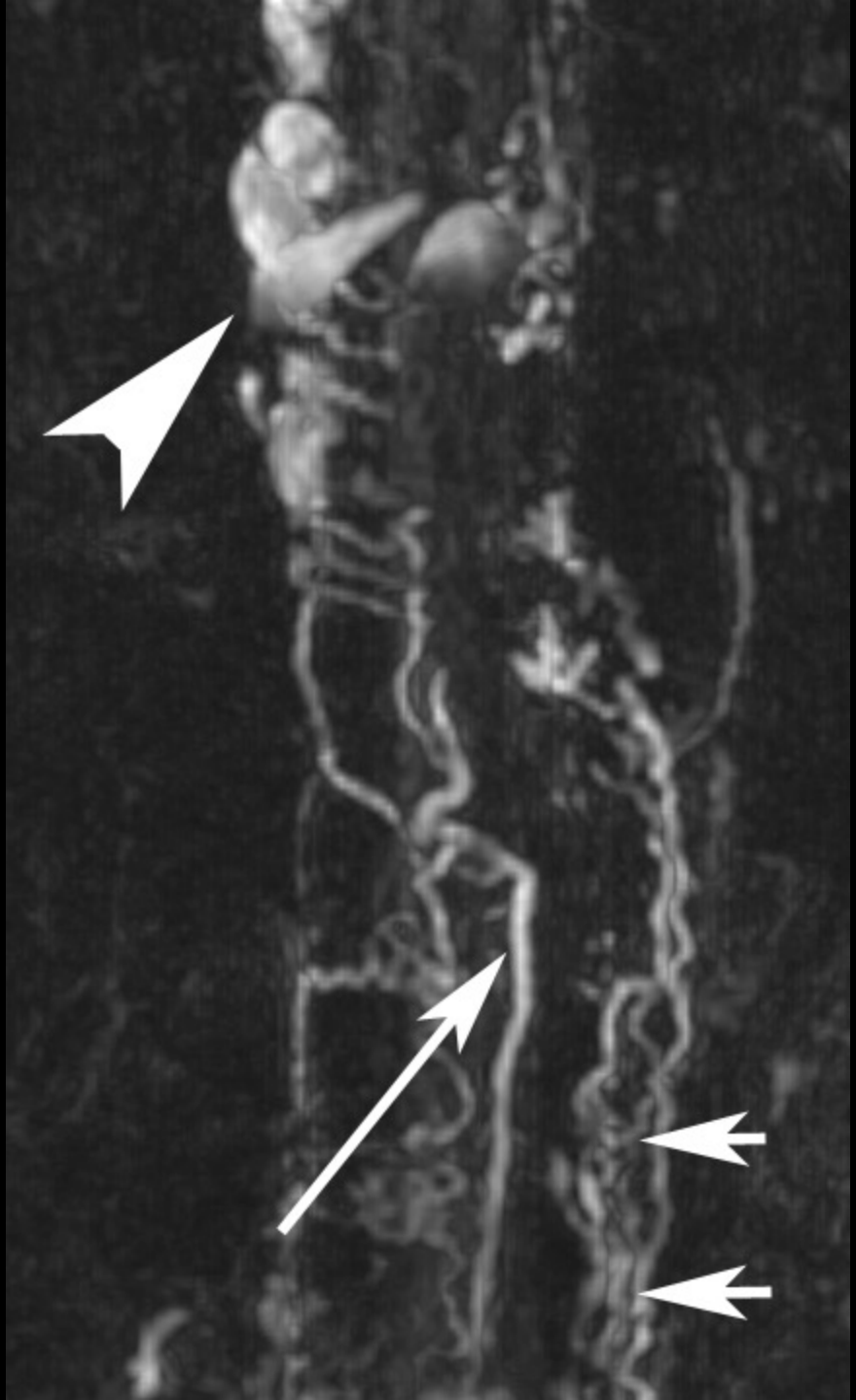

Complications des lymphangiomes kystiques

- Complications très rares
- Complications hémorragiques
- Surinfection exeptionnelle
- Transformation tumorale ?
- Complications liées aux malformations lymphatiques ou lympho-veineuses associées

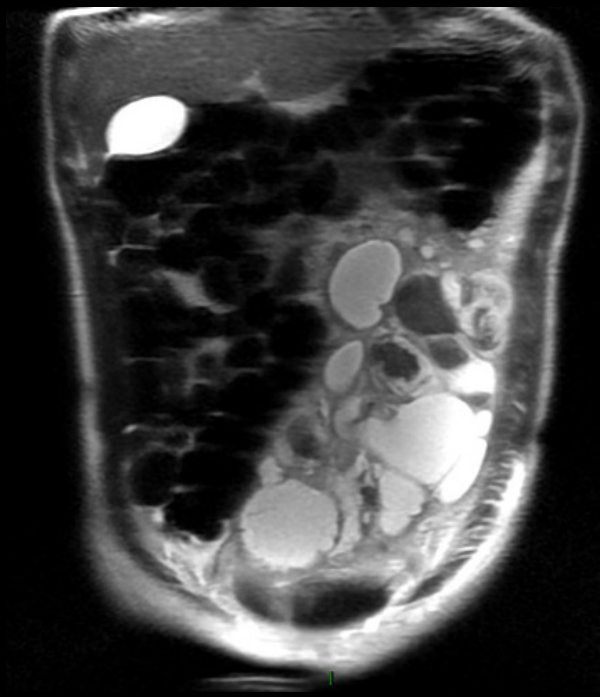

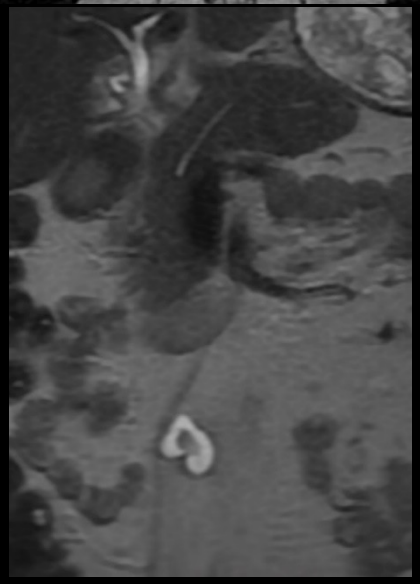

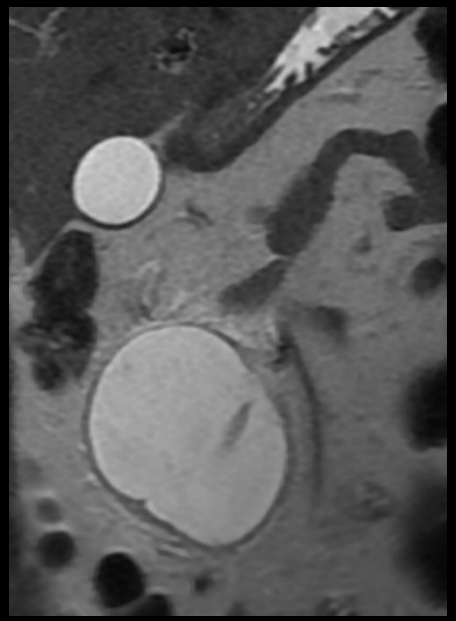

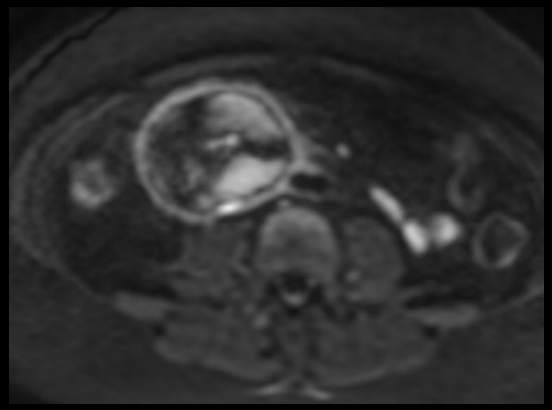

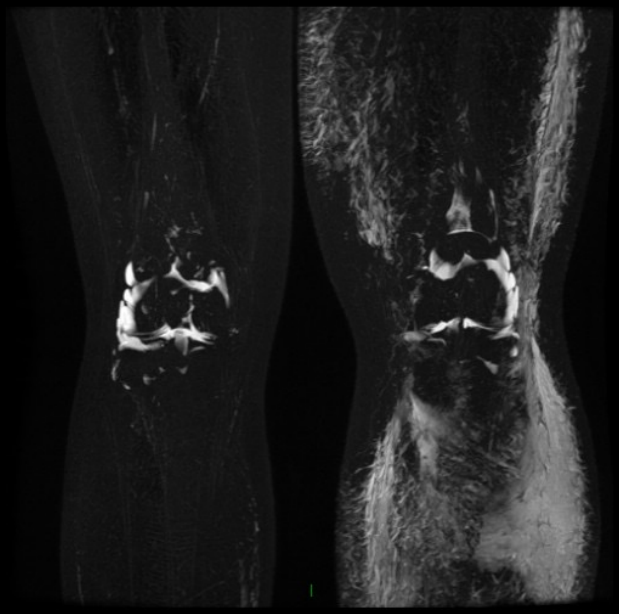

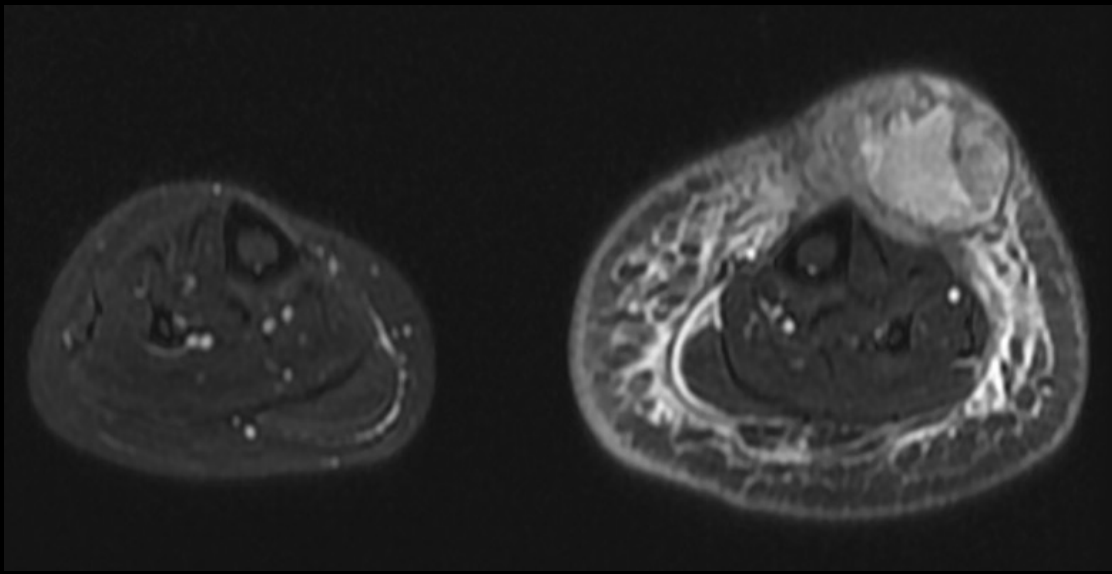

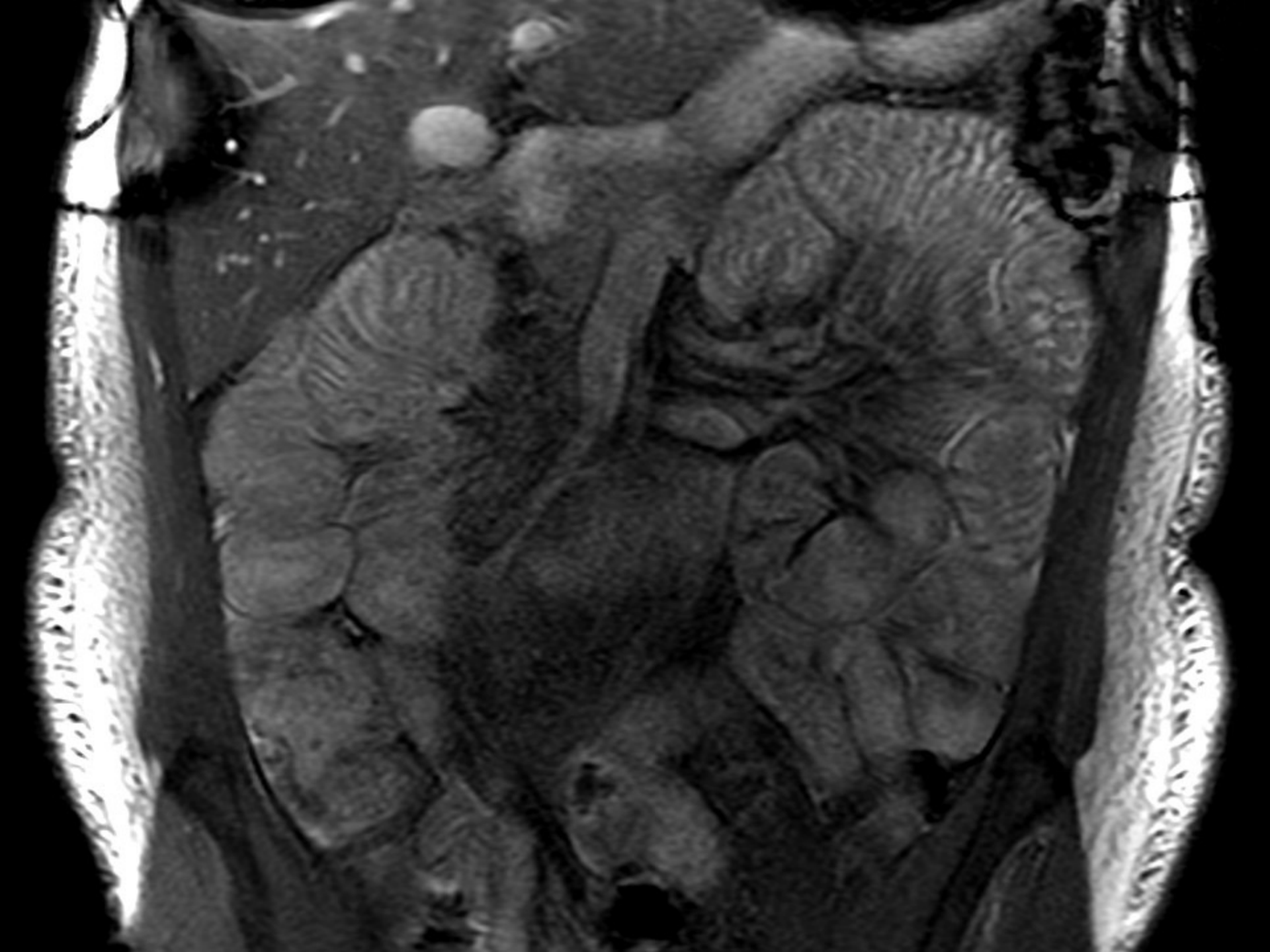

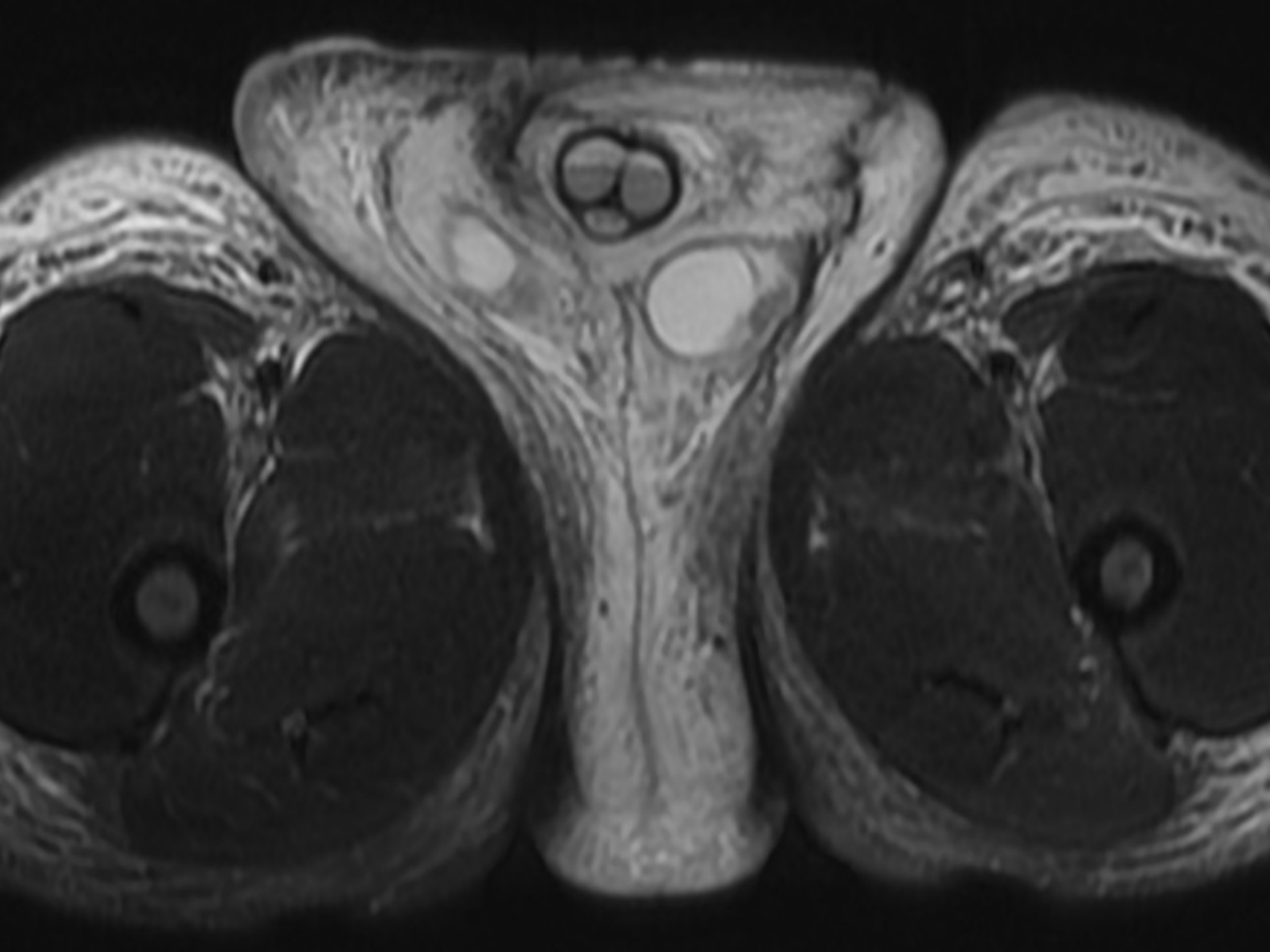

R

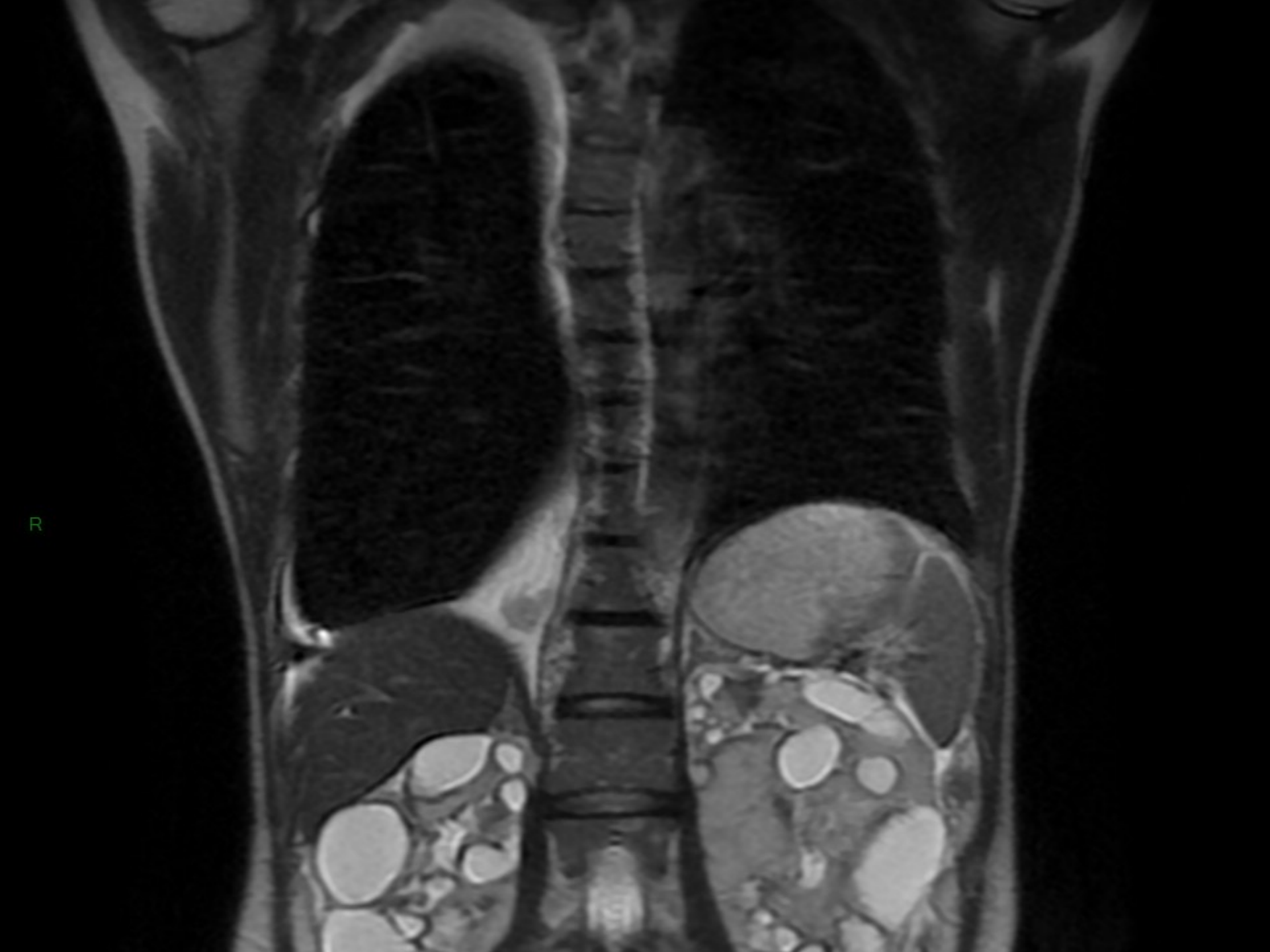
R

R

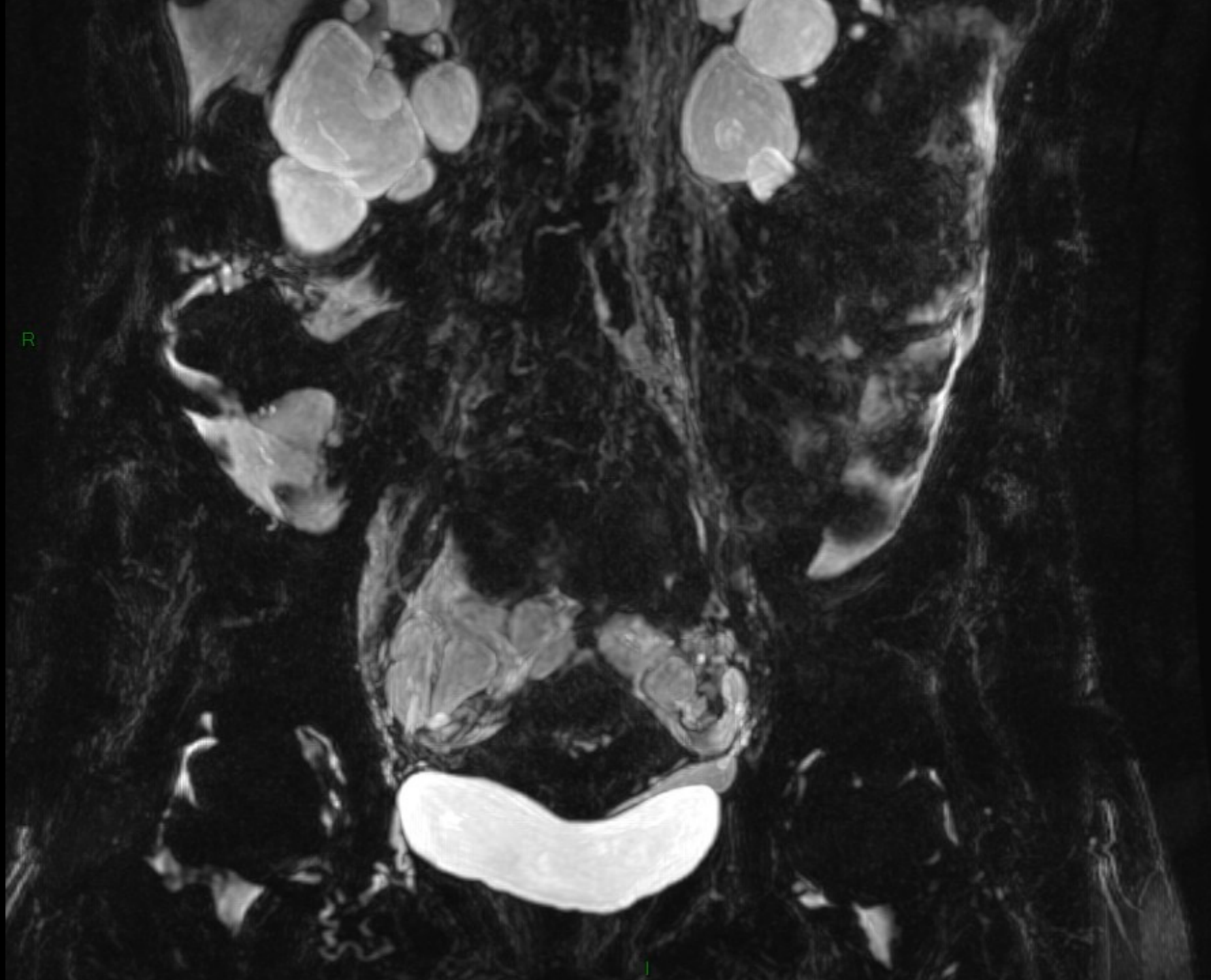
R
I

Conclusion

- Procédure d'imagerie strictement non invasive
- Méthode d'imagerie originale pour l'évaluation du système lymphatique
- Rapport du lymphangiome kystique avec le système canalaire lymphatique et anomalies lymphatiques associées

Un petit lymphangiome kystique cervical peut être la partie émergée